

**MFFAGPR\_H20\_ORD**  
**Eksamensdato: 2020-11-27**

1

Ein pasient innlagt med KOLS-forverring er vorten tiltakande sliten og har stige i PaCO<sub>2</sub> frå 6,5 til 8,5 kPa (ref. 4,7-6,0) i løpet av dei siste 3 timane. pH har falle til 7,31 (ref. 7,35-7,45); PaO<sub>2</sub> er uendra. Han har så langt ikkje fått oksygentilførsel under innlegging.

**Kva for eit tiltak bør setjast inn først?**

- A PEEP (Positive end-Expiratory Pressure)
- B CPAP (Continuous Positive Airway Pressure)
- C PEP-fløyte (Positive Expiratory Pressure)
- D X BIPAP (Bi-level Positive Airway Pressure)**

000025f43325903c70

2

Du er LIS1 i akuttmottak på kirurgisk avdeling og tek i mot ei 74-årig kvinne med 3 døgns sjukehistorie med abdominalsmerter og oppkast. Ho er tidlegare operert for perforert appendisitt, elles vesentleg frisk. Ho har forsøkt å ete og drikke, men det meste har kome opp. CT viser ileus, og ho skal opererast. BT 135/85 mmHg.

**Kva for nokre tiltak er dei viktigaste å gjere preoperativt?**

- A Starte intravenøs ernæring sidan ho har fasta og leggje blærekateter for å følgje timediuressen
- B Leggje blærekateter, og gje oksygen med nasekateter
- C Starte balansert transfusjon med erytrocyttar og plasma for å gje pasienten betre sirkulerande blodvolum
- D X Leggje ventrikkelsonde for å tømme ventrikkelen og gje intravenøs væske mot dehydrering**

000025f43325903c70

3

Du er vakthavande LIS1 på medisinsk avdeling og blir kalla til sengeposten. Ein tidlegare frisk mann er behandla for urosepsis i tre dagar og har no aukande respirasjonsfrekvens på 28/minutt. Han er vaken, varm og tørr, og kan snakke, men føler det er tungt å puste. Han ligg med nasekateter med 3 L O<sub>2</sub> min<sup>-1</sup>.

Du tek ein arteriell blodgass som viser:

Prøve	Aktuell verdi	Referanseverdi
pH	7,50	7,36 - 7,44
PaO <sub>2</sub>	6,4 kPa	10,0 - 14,0
PaCO <sub>2</sub>	3,8 kPa	4,5 - 6,1
BE	+2 mmol/L	-3 til + 3
Laktat	1,9 mmol/L	0,5 - 2,2

**Blodgass viser alkalose, kva er korrekt tolking?**

- A Akutt metabolsk acidose
- B Kronisk respiratorisk alkalose
- C Kronisk metabolsk alkalose
- D X Akutt respiratorisk alkalose**

000025f43325903c70

4

Du er LIS1 på kirurgisk avdeling. Ei kvinne på 30 år vart operert for ankelbrot for 12 timar sidan. Ho fekk spinalanestesi til operasjonen, og paracetamol 1 g x 4 + oksykodon depotpreparat (OxyContin) 10 mg x 2 peroralt postoperativt. No klagar ho over smerter, og det er ikkje ordinert meir smertestillande.

**Kva er beste alternativ?**

- A Ei ekstra dose paracetamol 1 g peroralt
- B Ei ekstra dose oksykodon depotpreparat (OxyContin) 10 mg peroralt
- C X Oksykodon ikkje-depotpreparat (OxyNorm) 5 mg peroralt**
- D Ketamin (Ketalar) 25 mg intravenøst

000025f43325903c70

5

Du er LIS1 på kirurgisk avdeling. Ein kollega i kommunal legevakt tre timar med bilambulans frå sjukehuset ringjer og melder ein pasient til innlegging for mistenkt appendisitt. Pasienten er elles frisk, og bortsett frå magesmerter med vandring mot høgre fossa rimeleg upåverka. Pasienten forlanger legehelikopter til transport fordi han ikkje orkar liggje i ambulans så lenge.

**Er dette i tråd med retningslinjene?**

- A Ja, fordi pasienten har bruk for overvaking og smertelindring av anestesi undervegs
- B Ja, fordi det er ein lang og smertefull transport i bil
- C Nei, fordi det er for kostbart å bruke helikopteret til ein så lang transport
- D X Nei, fordi det ikkje er behov for korkje rask transport eller spesialisert overvaking/behandling

000025f63325903c70

6

Ei 19 år gamal tidlegare frisk kvinne kjem til mottak med akutt dyspnoe som starta for ein time sidan. Ho kjenner seg svært tungpusta og opplyser at det prikkar rundt munnen og i fingrane. Ved undersøkinga er ho uroleg, kaldsveitt og sit oppreist. Ho har respirasjonsfrekvens  $27 \text{ min}^{-1}$ , puls  $108 \text{ min}^{-1}$ , regelmessig. Normale auskultasjonsfunn over hjarte og lunger. Normal orienterande organstatus inkludert refleksar. Det blir teke ein blodgass.

**Ut i frå sjukehistoria, kva for ei blodgassforstyring er mest sannsynleg?**

- A Låg  $\text{PaO}_2$
- B Høg  $\text{pCO}_2$
- C X Låg  $\text{PaCO}_2$
- D Høg  $\text{PaO}_2$

000025f63325903c70

7

Ein 24 år gamal mann blir bringa til legevakt av politiet, som har funne han liggjande på fortauet. Han ligg med lukka auge og svarer ikkje på tiltale. Ved smertestimulering opnar han auga, snakkar usamanhengande, veivar med armane og beveger begge beina i nokre sekund før han sovnar att. Respirasjon  $6 \text{ min}^{-1}$ , puls  $80 \text{ min}^{-1}$ , BT 115/78 mmHg og temperatur  $36,2^\circ\text{C}$ . Pupillane er små. Det er normale forhold ved auskultasjon av hjarte og lunger. Blodsukkeret er normalt. Du mistenkjer forgifting.

**Kva slags forgifting er mest sannsynleg?**

- A Gammahydroksybutyrat (GHB)
- B Alkohol
- C Amfetamin
- D X Opioid

000025f63325903c70

8

Ein elektrikar på 22 år kjem til akuttmottaket etter at han for ca. 1 time sidan fekk straumgjennomgang frå tommel til tommel ved montering av stikkontakt i ein einebustad. Han vart frigjort med ein gong, hadde ikkje medvitstap, men kjende seg omtåka ei tid etterpå, og merkar ubehag i høgre arm. Du undersøker han og finn normal medvitsstatus. Det er ingen teikn til brannskadar i huda. BT, puls og EKG er normalt. Urin stiks normal.

**Kva er korrekt handtering av denne pasienten?**

- A Sende pasienten heim, og be han avtale kontroll hos bedriftshelsetenesta innan 1 veke
- B Sende pasienten heim, og be han få teke nytt EKG hos fastlegen neste dag
- C X Leggje pasienten inn på lokalsjukehus til observasjon
- D Rekvirere troponin-T og CK og kontakte pasienten når prøvesvar ligg føre

000025f63325903c70

9

Ei kvinne på 62 år vender seg til fastlegen fordi ho i nokre veker har registrert brunleg sekresjon frå det høgre brystet. Du tek ei anamnese og gjer ei klinisk undersøking. Det er ikkje brystkreft i familien.

**Kva er rett tiltak?**

- A Duktografi av brystet
  - B Cytologiutstryk av sekretet
  - C MR mammae
  - D X Trippeldiagnostikk
- 

000025f43325903c70

10

Ei 63 år gamal kvinne har fått påvist brystkreft i høgre bryst ved mammografiscreening. Ho kjem no til operativ behandling.

**Korleis kan ein med størst sannsyn finne ut om ho har spreiging til lymfeknutar i aksillen?**

- A MR av aksillen
  - B Palpasjon av aksillen
  - C Ultralyd aksille
  - D X Sentinel node-undersøking
- 

000025f43325903c70

11

Ein 6 veker gamal baby er saman med mor på helsestasjonskontroll. Mor seier babyen søv veldig mykje og ikkje ser ut til å vere interessert i blikkontakt. Mora ser sliten og mimikkfattig ut. Når du spør korleis ho har det, seier ho med tårer i auga at det var mykje tyngre å bli mor enn ho hadde trudd. Mora handterer babyen forsiktig, men snakkar ikkje med babyen. Babyen er roleg - nærast passiv, lagar ikkje mykje lydar.

**Kva er det beste tiltaket?**

- A Starte medikamentell behandling med antidepressiva av mor
  - B X Kartleggje kvinna og barnet si helse og vurdere om det er behov for akutt behandling
  - C Kartleggje førekomst av autismespekterliding i familien
  - D Kontakte barnevernet
- 

000025f43325903c70

12

Ein 65 år gamal mann vender seg til fastlegen fordi han har kjent seg sliten i eit halvt år. Han har også vore forstoppa, hatt håravfall og vekttauke. Som fastlege for mannen mistenkjer du hypothyreose.

**Kva for ei blodprøve vil gje mest informasjon om dette?**

- A FT3 (Fritt Thyroxin-3)
  - B FT4 (Fritt Thyroxin-4)
  - C TBG (Thyroxin-Bindande Globulin)
  - D X TSH (Thyreidea Stimulerande Hormon)
- 

000025f43325903c70

13

Ein 39 år gamal mann søker lege fordi han opplever anfall med hovudverk, hjartebank og svimmelheit. Anfalla kan vare frå nokre få minutt til fleire timar, og den siste tida har dei kome nesten dagleg. Han fekk diagnosen hypertensjon 29 år gamal og starta behandling med antihypertensiva og bruker amlodipin (kalsiumblokkar) i monoterapi med moderat effekt. Han er normalvektig og er tidlegare røykar. Rutineprøvar viser normal kreatinin og også normal kalium.

**Kva for nokre supplerande blodprøvar er det mest rimeleg å ta i denne situasjonen?**

- A Renin og aldosteron i morgonprøve
  - B Kort deksametason hemmingstest
  - C Ingen supplerande prøvar er indisert på noverande tidspunkt
  - D X Metanefrin i plasma
- 

000025f43325903c70

14

Ein 45 år gamal mann kjem til deg som fastlege og klagar over nedsett seksuallyst, nedsett ereksjonsevne, trøytteik og nedsett energinivå. Han mistenkjer at han kan ha testosteronmangel. Du finn det følgjande:

Prøve	Aktuell verdi	Referanseverdi
Luteiniserande hormon (LH)	0,8 IE/L	0,8-7,6
Folikkelstimulerande hormon (FSH)	0,8 IE/L	0,7-11,1
Testosteron	6,0 nmol/L	6,7-31,9
Seksualhormonbindande globulin (SHBG)	80 nmol/L	13-71

**Kva er korrekt tolking av prøvesvara?**

- A Pseudohypogonadisme
- B X** Sekundær hypogonadisme
- C Primær hypogonadisme
- D Marginale avvik, ikkje noko å seie klinisk

000025f43325903c70

15

Ein 40 år gamal mann får målt lett forhøgja TSH som ledd i «heilsjekk». To veker seinare går mannen til fastlegen og ber om behandling. Nye blodprøvar viser TSH på 5 mIE/L (ref. 0,5 - 3,6) og FT4 (Fritt Thyroxin) 9,2 pmol/L (ref. 8,0-21), Anti-TPO (thyreoidea peroxidase) er negativ. Mannen fortel at han er tidlegare heilt frisk og at han ikkje har nokon symptom no. Fastlegen palperer halsen hans utan nokon unormale funn.

**Kva for eit tiltak bør fastlegen setje i verk?**

- A Tilvising til endokrinolog på grunn av subklinisk hypotyreose
- B X** Tilvising til endokrinolog for utgreiing for mogleg binyrebarksvikt
- C Substitusjonsbehandling for byrjande hypotyreose
- D Nye blodprøvar om eit halvt år på grunn av mogleg subklinisk hypotyreose

000025f43325903c70

16

Ei 31 år gamal kvinne har vore plaga med å vere tiltakande trøytt og slapp. Dei seinaste månadene har appetitten vore redusert, og ho har tapt vekt ufrivillig (frå 65 til 60 kg). Ho nemner at ho lett blir svimmel når ho reiser seg. Familiemedlemer har peika på at ho er påfallande brun i huda. I samband med ein influensaliknande sjukdom blir ho ekstremt slapp og dårleg. Ho klarer ikkje å stå på beina. Ho blir lagd inn som strakshjelp. I akuttmottak blir blodtrykket målt til 80/55 mmHg.

**Kva er rett tiltak?**

- A Gjere ein synacthen stimuleringstest for å undersøkje om binyrebarksvikt ligg føre
- B X** Omgåande gje fysiologisk saltvatn intravenøst og rekvirere serum kortisolprøve
- C Rekvirere serum kortisol og behandle med hydrokortison dersom prøven viser ein for låg verdi
- D Omgåande gje hydrokortison og fysiologisk saltvatn intravenøst

000025f43325903c70

17

Du er vikar som fastlege. Du får eit cytologisk prøvesvar som viser høggradige epiteliale forandringar i plateepitelet (HSIL) og positiv test for Humant Papillomavirus (HPV)16 og 18, hos ei 28 år gamal kvinne som er para 1. Frå journalen les du at kvinna har teke prøven som ein rutineprøve samtidig som ho fjerna hormonspiralen på grunn av nytt barneønske. Dette var for ei veke sidan. Ho er frisk og bruker ingen medikament.

**Kva er beste tiltak?**

- A X** Vaksine mot HPV, mellombels prevensjon og tilvise til gynekologisk poliklinikk
- B Ny cytologisk prøve om 6 månader uansett om ho då er gravid eller ikkje
- C Ny cytologisk prøve etter neste svangerskap og fødsel
- D Vaksine mot HPV og gjennomføre ønskt graviditet

000025f43325903c70

18

Ei 40 år gammel kvinne kontakter deg som fastlege pga. mellomblødingar, spesielt etter samleie. Det er fire år sidan førre celleprøve. Då sette du inn ein kopperspiral. Ved gynekologisk undersøking finn du eit lettblødande, utstansa 10 mm «sår» på portio med spiraltrådar på plass.

**Kva er rett tiltak?**

- A Ta celleprøve og avtale kontroll om 4 veker
- B Ta endometriep prøve og starte hormonbehandling for dysfunksjonell bløding
- C X** Tilvise til gynekolog for biopsing av såret på cervix
- D Fjerne spiralen og ta prøve med tanke på Chlamydia/Herpes

000025f43325903c70

19

Ei 62 år gammel kvinne kjem på fastlegekontoret og klagar over aukande abdominalomfang og kjensle av å vere fylt opp, trass i at ho har prøvd å slanke seg. Ho har gått ned 8 kg siste halvår, men bukomfanget er uendra. Siste månad har ho kjent auka press på blæra. Ho må tisse oftare, og det er vorte vanskelegare med avføring (ho må presse veldig). Ho har tidlegare ikkje vore obstipert. Ho er tidlegare frisk, fødd 3 born, menopause 53 år gammel. Ho bruker ingen faste medisinar. Vanleg undersøking med celleprøve var normal for 2,5 år sidan, men no kjenner ho seg redusert fysisk. Ved gynekologisk undersøking palperer du ein tumor som fyller ut det meste av det vesle bekkenet.

**Kva er mest sannsynleg diagnose?**

- A X** Ovarialcancer
- B Godarta ovarialcyste
- C Sarcoma uteri
- D Myoma uteri

000025f43325903c70

20

Ei 19 år gammel jente kjem på elektiv time på grunn av magesmerter til deg som fastlege. Av journalen ser du at ho har hatt årleg kontakt sidan ho var 14 år, som fall saman med foreldra si skilsmisse. Du får fram at ho hadde menarke som 13-åring og at magesmertene starta like etterpå. Ho har i dag eit godt forhold til foreldra sine. Siste år har smertene vorte mykje verre, slik at ho har fråvære frå skulen 2–3 dagar per månad. Smertene sit nedst i magen i meir enn ei veke. Smertene er på sitt verste to dagar før menstruasjonen startar og slepp gradvis taket utover i menstruasjonen. Ho har regelmessig syklus 6/28, er gravida 0 og har aldri hatt seksuelt overførbare sjukdomar. Smertene er størst ved samleie.

**Kva for ein diagnose er mest sannsynleg?**

- A Ovarialcyste
- B Dysmenoré
- C X** Endometriose
- D Psykososial årsak

000025f43325903c70

21

Ein 64 år gammel mann kjem på legekantoret og fortel om vektta på 20 kg siste tre år, sjølv om matlysta er god og han et regelmessige måltid. Han har store avføringar, grålege og feittaktige på farge. Han er uføretrygda for psykiske problem og har brukt mykje alkohol i mange år. Han drikk mindre no sidan han har anfall med magesmerter som han set i samband med alkoholinntak.

**Kva er klinisk bedømt den mest sannsynlege diagnosen?**

- A Cancer pancreatis
- B Hyperthyreose
- C Diabetes mellitus
- D X** Kronisk pankreatitt

000025f43325903c70

**22**

Ei 52 år gammel kvinne søker lege fordi ho kjenner seg «stinn» i magen, ho har plager når ho bøyer seg framover. Det siste året har ho gått ned 3–4 kg i vekt, ho har merka at ho blør lettare frå tannkjøtet når ho pusser tennene, ho kjenner seg generelt sliten. Blodprøvar viser:

- hemoglobin 12,2 g/dL (ref. 12,5-15,0)
- blodplater  $35 \cdot 10^9/L$  (ref. 115-300)
- INR 1,6 (ref. <1,2)
- albumin 28 g/L (ref. 33-42)

Elles normalverdiar for kvite blodlekamar, ALAT, ASAT, bilirubin og kreatinin. Du palperer buken og kjenner ein forstørra milt.

**Kva er mest sannsynlege årsak til splenomegali hos denne pasienten?**

- A X** Avansert, kronisk leversjukdom
- B** Kronisk myelogen leukemi
- C** Idiopatisk trombocytopeni
- D** Myelodysplastisk syndrom

000025f43325903c70

**23**

Ein 66 år gammel mann, BMI 30 uendra gjennom 10 år, blir undersøkt av fastlegen som finn at levra er forstørra, blir palpert 2–3 fingerbreidder under costalbogen. Leverprøvar er normale med unntak av ASAT 135 U/L (ref. < 70) og ALAT 120 U/L (ref. < 70). Han har brukt statin (simvastatin) gjennom 10 år. Leverprøvene har tidlegare vore normale ved kontrollar hos legen dei siste 10 år. Det siste halve året har han vorte meir tungpusta og han har merka at han har hevelsar rundt anklane kvar dag. Pga. hovudverk har han det siste halvåret brukt paracetamol 1–2 tablettar (500 mg) 2–3 gonger i veka.

**Kva er mest sannsynleg årsak til hans hepatomegali?**

- A** Paracetamolindusert leverskade
- B X** Hjartesvikt med stuvingslever
- C** Non-alkoholisk steatohepatitt
- D** Simvastatinindusert leverskade

000025f43325903c70

**24**

Du har legevakt og møter ein 42 år gammel mann med magesmerter. Han er på venteliste for cholecystectomi og har multiple små galleblærestein, men er elles frisk. Smertene starta brått og auka på i løpet av ein time, er lokalisert til epigastriet og stråler bak i ryggen mot venstre. Smertene er jamne og svært sterke, han er kvalm og kastar opp. Dette liknar ikkje gallekolikk som han har hatt før. Han er lett trykk- og sleppøm i heile øvre abdomen. Temperatur 38,2°C, BT 120/65 mmHg, P 110r.

**Kva er den mest sannsynlege diagnosen?**

- A** Ulcus ventriculi
- B** Pyelonefritt
- C** Gallesteinkolikk
- D X** Akutt pankreatitt

000025f43325903c70

**25**

Du er fastlege for ei 18 år gammel jente som siste året har gått ned i vekt 2–3 kg. Ho er ofte kvalm når ho står opp om morgonen og blir tidleg mett, får smerte i epigastriet og blir kvalm ved større matinntak. Ho merkar også forverring ved stress på skulen og i familien.

**Kva er den mest sannsynlege diagnosen?**

- A** Gallesteinsjukdom
- B X** Funksjonell dyspepsi
- C** Reflukssjukdom
- D** Ulcussjukdom

000025f43325903c70

26

Ein 27 år gamal mannleg student kjem til deg som fastlege. Han kjenner seg slapp siste halvåret og orkar ikkje å trene som før. Han har normal klinisk undersøking, men du synest han er bleik og du finn at han har Hb 10,4 g/dL (ref. 13,0-16,5), s-ferritin 4 ug/L (ref. 20-300) og s-folat 4 nmol/L (ref. > 5,7), vitamin B12 320 pmol/L (170-650), CRP 1 mg/L (<5) og differensialteljing av leukocytter er normal. Han har ikkje sett blod på avføringa og Hemofec teke 3 gonger er negative.

**Kva er mest sannsynlege diagnose?**

- A Crohns sjukdom
- B Pancreasinsuffisiens
- C Ulcerøs colitt
- D X Cøliaki**

000025f43325903c70

27

Du er LIS1-lege i sjukehus og har ansvar for ei 74 år gamal kvinne som er innlagd for bilateral pneumoni. Ho gjekk for 6 md. sidan gjennom eit hjerneslag, er no oppegående med stökk, men har framleis svært mykje dysphagi. Ho har gått ned 10–12 kg i vekt i løpet av dette halvåret og har no kroppsmasseindeks (KMI=BMI) 20. Ho nærmar seg å vere ferdigbehandla for sin pneumoni og skal skrivast ut til sjukeheim.

**Kva er beste tiltak for å betre ernærings situasjonen?**

- A X** Perkutan endoskopisk gastrostomi (PEG) for enteral ernæring
- B Observere henne over tid, sidan ho framleis er normalvektig
- C Nasogastrisk ernæringssonde for ein periode for enteral ernæring
- D Næringsdrikkar, eksempelvis 1 kartong 200ml 3 gonger dagleg

000025f43325903c70

28

Ei 45 år gamal kvinne er plaga med asteni og hudkløe, men har ikkje synleg eksem ut over nokre kloremerke. Frå tidlegare står ho på levotyrosin for hypotyreose. Ho har fått påvist følgjande leverenzym-verdiar:

	Aktuell verdi	Referanseverdiar
ASAT	56 U/L	15-35
ALAT	50 U/L	10-45
ALP	195 U/L	35-105
GT	152 U/L	10-75

I supplerande blodprøvar er det påvist IgM over normalområdet og positivt mitokondrie antistoff.

**Kva er den sannsynlege forklaringa på dei avvikande leverenzyma hennar?**

- A Non-alkoholisk feittleversjukdom (NASH)
- B Autoimmun hepatitt (AIH)
- C X** Primær biliær kolangitt (PBC)
- D Alkoholisk feittleversjukdom (ASH)

000025f43325903c70



29

Mann, 88 år gamal. For to veker sidan ramla han og slo ryggen og høgre hofte. På legevakta fann dei ikkje noko brot, men han var kraftig forslått. Legevaktlegen starta smertelindring med paracetamol/kodein (paracetamol + opioid) 500/30mg, og han har sidan då teke éin tablett tre gonger dagleg. Ryggen er framleis litt vond, men mykje betre enn då han var på legevakta. No kjem han til fastlegen på grunn av aukande magesmerter siste veka. Han hadde litt avføring i går, men synest det går lenger mellom kvar avføring enn det plar. Vasslatinga er som vanleg. Ved undersøking er han i god ålmenntilstand, afebril og har puls 76 min<sup>-1</sup>. Magen er mjuk, lett utspilt, og han er lett trykkøym over det heile, men ikkje sleppøym, ingen oppfyllingar. Tarmlyden er normal. CRP < 5 mg/L. Urin-stix er negativ. Du startar med laktulose (laksantium).

**Kva for smertebehandling bør føretrekkjast vidare?**

- A Framleis smertelindring med paracetamol/kodein
- B Byte frå paracetamol/kodein til tramadol (opioid)
- C Byte frå paracetamol/kodein til naproksen (NSAID)
- D X** Byte frå paracetamol/kodein til berre paracetamol

000025f43325903c70

30

Ei 56 år gamal kvinne med 30-årig diabetes type-1 sjukehistorie kjem til deg og klagar over at ho er oppblåst og har sure oppstøytar etter måltid. Ved fleire høve har ho kasta opp. Undersøking viser forseinka tømning av ventrikkelen og du diagnostiserer diabetisk gastro parese.

**Kva for eit medikament ville vore mest nyttig hos denne pasienten?**

- A X** Metoklopramid - antiemetikum
- B Omeprazol - protonpumpehemmar
- C Ondansetron - antiemetikum
- D Famotidine – H2-blokkar

000025f43325903c70

31

Ein 26 år gamal mann søker deg som fastlege fordi han dei siste 7–8 vekene har hatt smerter i buken, hyppige og lause avføringar (opp til 6–7 gonger i døgnet) som er blodtilblanda. Han har gått ned 3–4 kg i vekt og kjenner seg slapp. Ved klinisk undersøking er han bleik, høgd 180 cm, vekt 65 kg. Han seier at han alltid har hatt litt laus mage, og alltid har vore slank. Blodprøvar viser at han er anemisk, Hb 10,4 g/dL (ref. 13,0-16,5), CRP er høg 86 mg/L (ref. <5). Andre orienterande blodprøvar er normale.

**Kva er mest sannsynlege diagnose?**

- A X** Ulcerøs colitt
- B Viral enteritt
- C Iskemisk kolitt
- D Cøliaki

000025f43325903c70

32

Du er fastlegen til ein 68 år gamal mann som kjem fordi han er i dårlegare form enn vanleg. Han vart operert for cancer coli med colectomi og ileosigmoideostomi for snart 4 år sidan. Han hadde sist biletdiagnostikk for ca. eitt år sidan, og då var alt normalt. Forutan ny utgreiing med CT, ønskjer du å ta blodprøve.

**Kva for ei av undersøkingane er viktigast i denne situasjonen?**

- A PSA
- B CRP
- C Calprotectin
- D X** CEA

000025f43325903c70

33

Ein 62 år gamal elles frisk mann har teke kontakt med fastlegen etter at han siste månad har hatt spor av blod i avføringa. Han har elles normal og uendra avføring. Fastlegen vel deretter å tilvise til gastrokirurgisk avdeling ved næraste sjukehus som «pakkeforløp».

**Kva vil vere første ledd i utgreiing?**

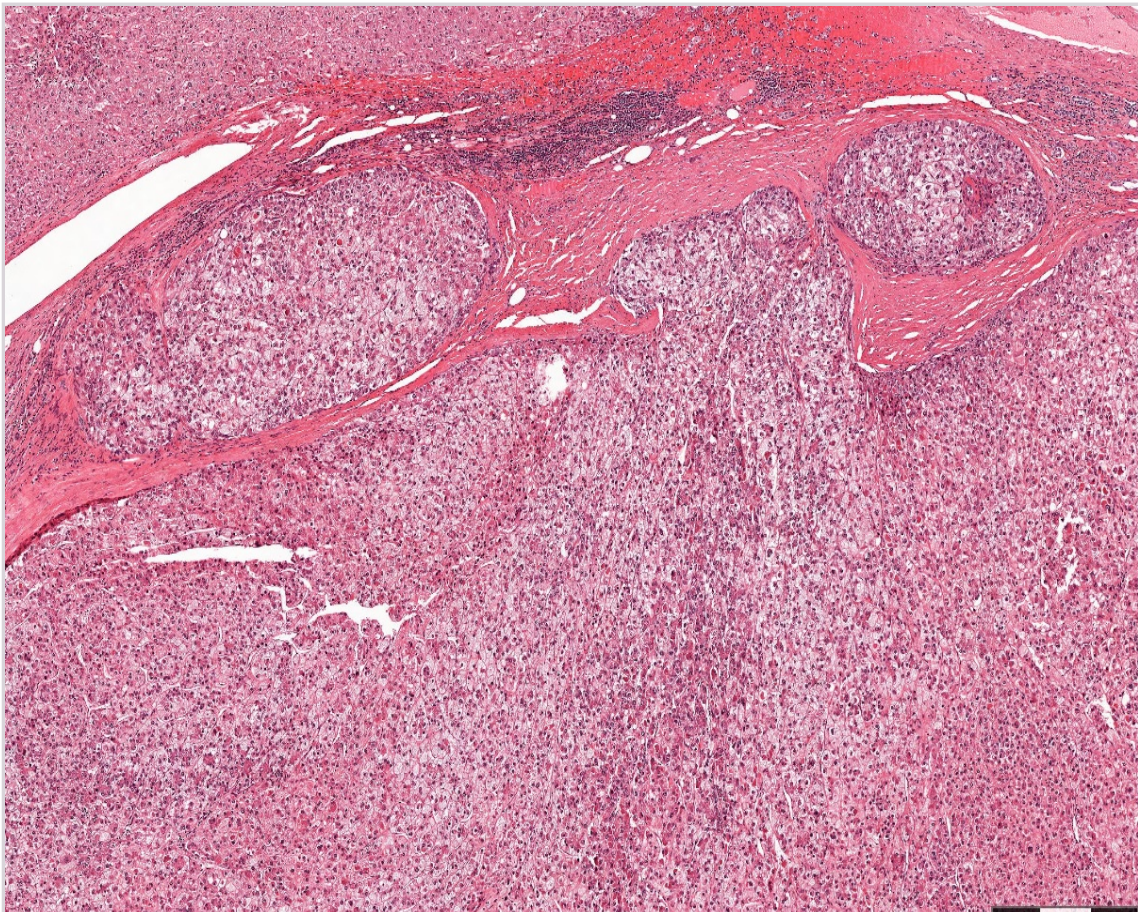
- A Poliklinisk vurdering ved kirurg
- B Rectoskopi
- C CT abdomen
- D X Coloskopi

000029f43325903c70

34

Ein mann på 45 år har hatt kronisk alkoholisk leversjukdom i fleire år. Han vart no operert med fjerning av ein del av levera fordi det vart oppdaga ein tumor med diameter 4 cm. Nedanfor ser du eit utsnitt av det histologiske biletet av tumor i den reseserte levera.

**Kva for ei diagnose er korrekt?**



- A Metastase frå adenocarcinom i colon
- B Cholangiocarcinom
- C X Hepatocellulært carcinom
- D Levercirrhose

000029f43325903c70

35

Ein 53 år gammel mann søker legevakta kl. 14.30 på grunn av sterke smerter i øvre del av magen. Smertene har vart frå frukost, intensiteten har auka gradvis og han er no klart smertepåverka. Ved bukundersøkinga er han trykkømt i epigastriet og under høgre costalboge, men han er ikkje sleppømt, det ligg ikkje føre noka reflektorisk stramming og han er ikkje bankeømt i nyrelsjene.

**Kva er mest sannsynlege diagnose?**

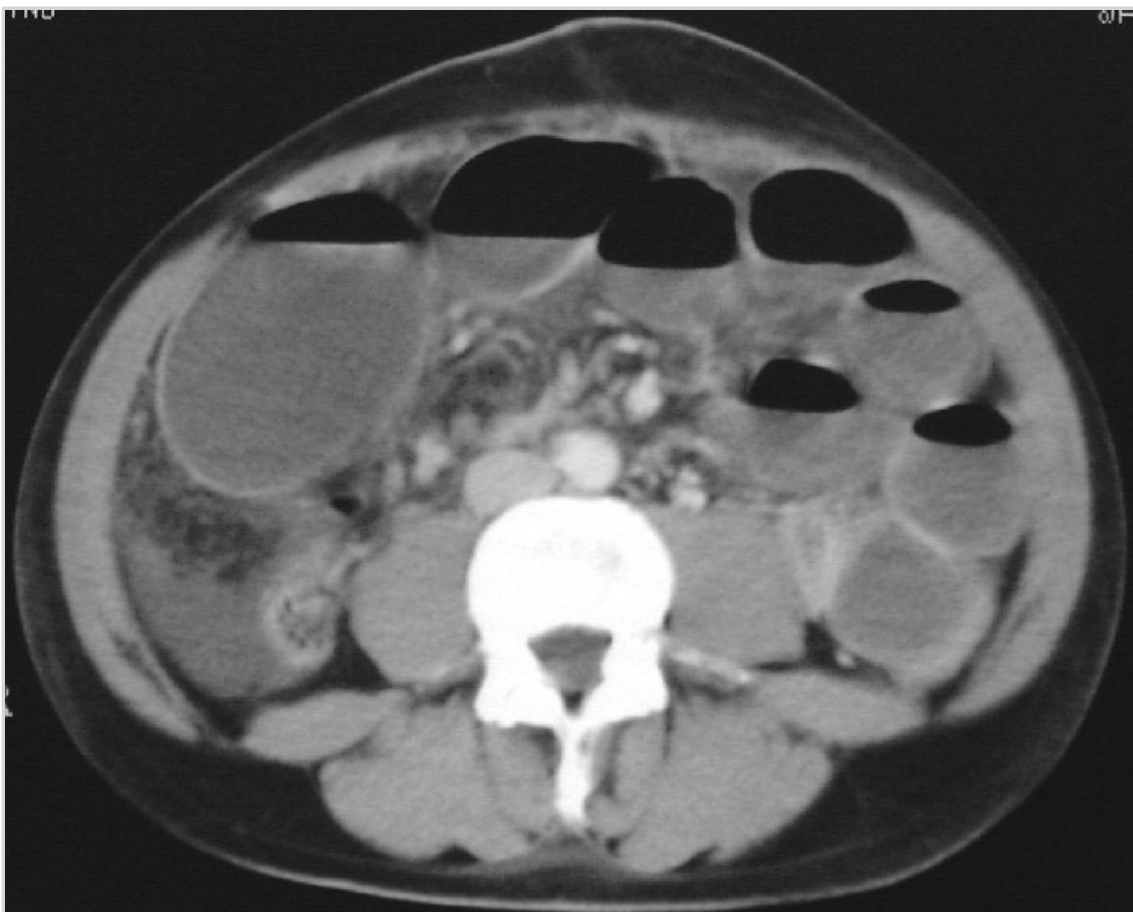
- A X Gallesteinsanfall
- B Ulcus duodeni
- C Funksjonelle tarmplager
- D Divertikulitt

00002963325903c70

36

Ein 48 år gammel mann blir innlagd kirurgisk avdeling 3 veker etter operativ behandling av lyskebrokk (laparoskopisk). I løpet av siste døgn har han hatt normal avføring 2 gonger, men også kasta opp. Smertene kjem og går, men er ikkje takvise. Ved klinisk undersøking av buken er det normale forhold med unntak av generell ømheit ved palpasjon. Røntgenoversikt av abdomen (innskote bilete) er vist nedanfor.

**Kva er mest sannsynlege diagnose?**



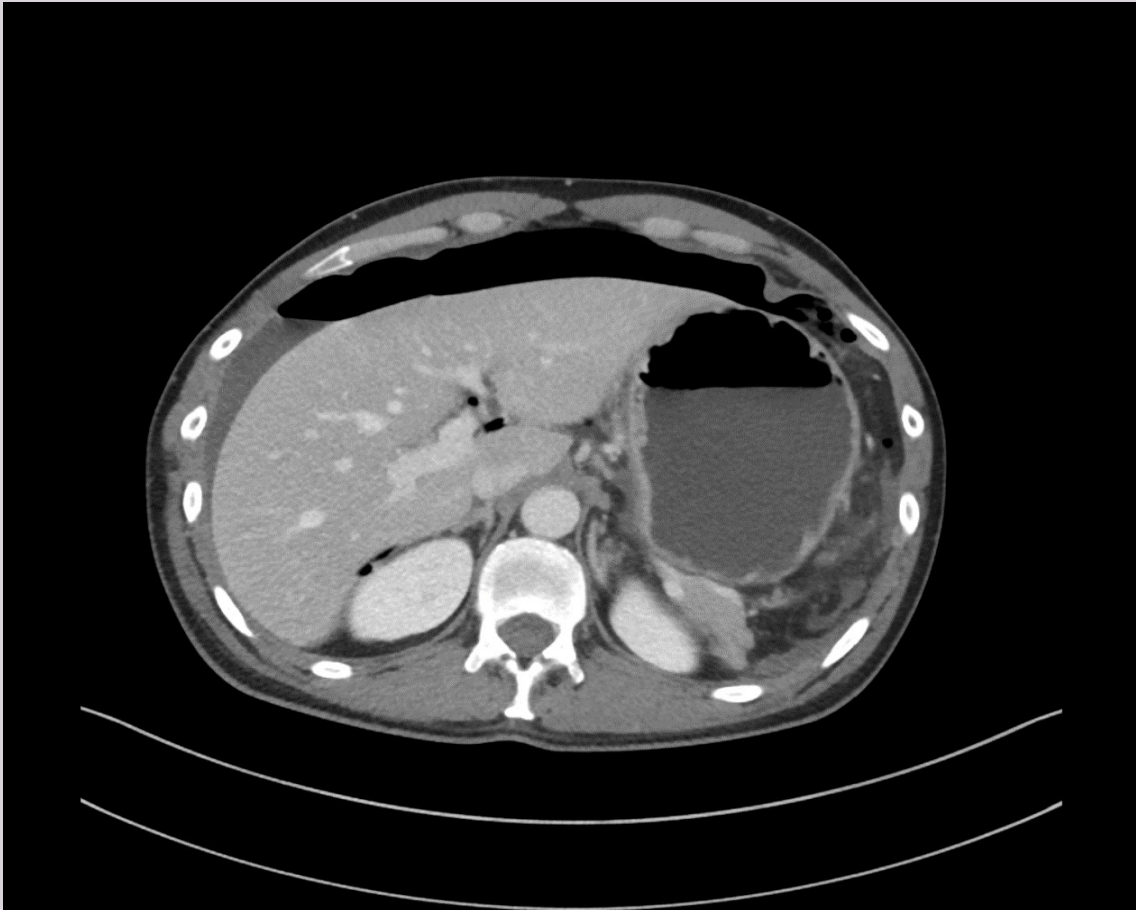
- A Pankreatitt
- B Gastroenteritt
- C X Ileus
- D Meteorisme

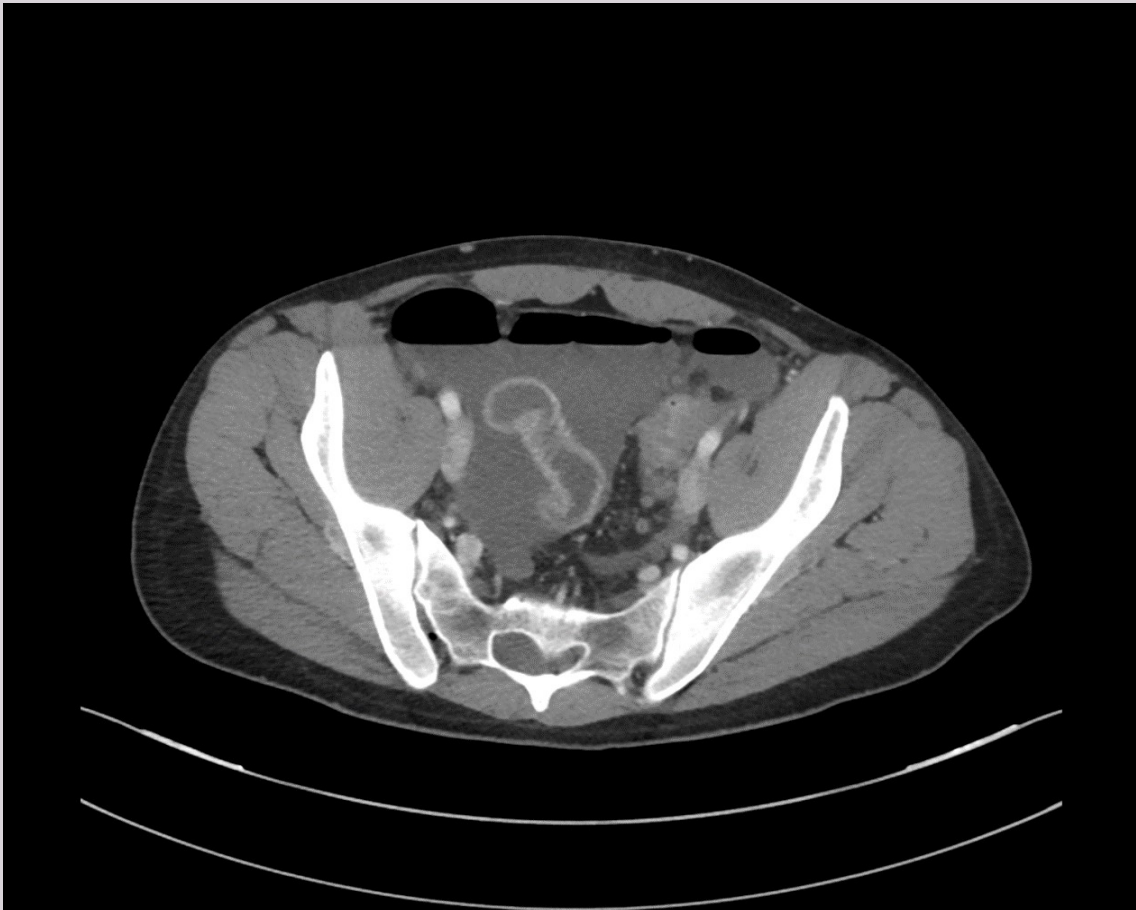
00002963325903c70



37

Ein 42 år gamal mann blir lagd inn for akutte magesmerter. Normale laboratorieverdiar. Ved undersøking har pasienten sterke magesmerter utan god effekt av opiat. Trykk- og sleppøm over heile abdomen. Det blir utført ein CT abdomen med intravenøs kontrast og opptak i venøs fase. **Kva er mest sannsynlege diagnose?**





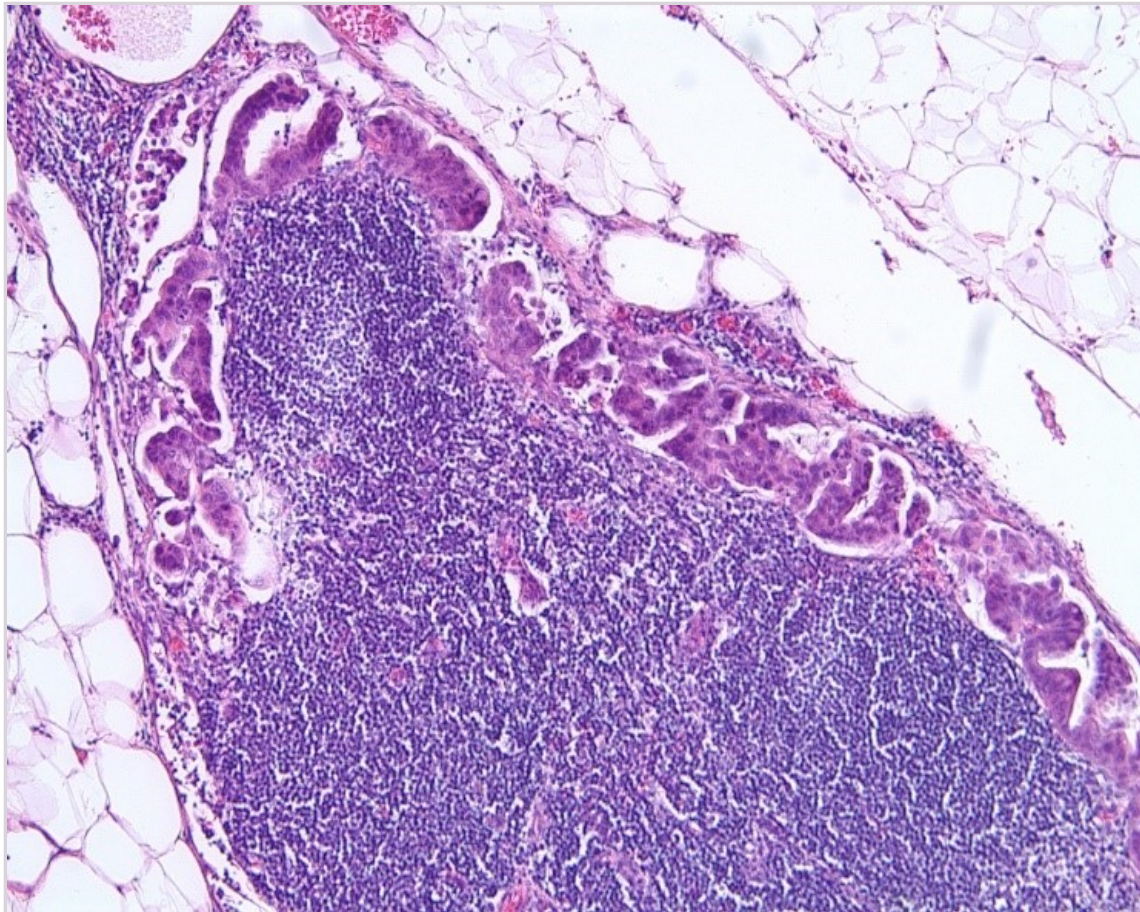
- A X Tarmperforasjon
- B Tynntarmsileus
- C Akutt cholecystitt
- D Colonileus

00002543325903c70

**38**

Ein 60 år gamal mann fekk påvist ein forstørra lymfeknute i venstre fossa supraclavicularis. Han hadde dei siste månadene hatt noko ubehag i øvre del av magen og gått ned 2–3 kg i vekt. Lymfeknuten vart fjerna, og sendt til undersøking (utsnitt under).

**Kva slags forandringar vart det påvist i lymfeknuten?**



- A Metastase frå plateepitelkarsinom
- B Reaktiv lymfeknute, sannsynlegvis sekundært til ein infeksjon
- C X Metastase frå adenokarsinom
- D Malignt lymfom

000025f43325903c70

39

Ein elles frisk 64 år gamal mann utviklar aukande dysfagi over nokre månader, vekttao 6 kg. i løpet av dei siste 3–4 månader.

**Kva er mest sannsynlege diagnose?**

- A X Øsofagus cancer
- B Achalasi
- C Øsofagus divertikkel
- D Parøsofagealt hernie

000025f43325903c70

40

Ein tidlegare frisk 85 år gamal mann kjem til sjukehuset kl 21:15. Han greier ikkje løfte høgge arm, men kan bevege høgge fot litt (men er ustødig), han er litt skeiv i ansiktet. Han er vaken og klagar på hovudverk, kvalme og litt hoste. Han har vore med kona på butikken i dag, men då dei sat og såg nyheitene kl. 19, reagerte kona på at han snakka rart, han var skeiv i ansiktet og han kunne ikkje løfte armen. BT er 175/95 mmHg. CT caput er normal.

**Kva behandling er det riktig å tilby denne mannen i akuttmottaket?**

- A Trombolytisk behandling og acetylsalisylsyre når trombolyseinfusjonen er avslutta
- B Acetylsalisylsyre
- C Trombolytisk behandling saman med blodtrykksenkande behandling
- D X Trombolytisk behandling

000025f43325903c70

41

Som legevaktslege blir du tilkalla av ektefellen til ein 75 år gamal mann som har fått akutte talevanskar og problem med å bruke venstre arm. Dette oppstod heilt plutselig for ein time sidan. Han verkar forvirra og amper og er ikkje samd når du vil leggje han inn på sjukehuset. Du meiner at vidare undersøking og behandling på sjukehuset no er påtrengjande nødvendig for han. Men han samtykkjer ikkje til dette.

**Kva seier det aktuelle lovverket om denne situasjonen?**

- A Han kan leggjast inn sjølv om han ikkje er i stand til å samtykke så sant næraste pårørende samtykker til innlegginga.
- B Han kan leggjast inn sjølv om han ikkje er i stand til å samtykke, men ikkje dersom han motset seg det.
- C X** Han kan leggjast inn sjølv om han ikkje er i stand til å samtykke, og sjølv om han motset seg det.
- D Han kan ikkje leggjast inn utan at han samtykker til det sjølv.

000029f3325903c70

42

Ei 76 år gamal kvinne har gjennomgått eit kortikalt hjerneinfarkt i venstre hemisfære. I forløpet vart det påvist atrieflimmer, og hjerneinfarkt vart derfor rekna for å vere embolisk. Som sekundærprofylakse etter hjerneinfarkt sett på apiksaban 5 mg x 2 (DOAK) og atorvastatin 40 mg x 1 (statin). Sekvele særleg i form av ekspressiv afasi og styringsvanskar i høgre arm. Ei veke etter slaget fekk ho eit generalisert tonisk-klonisk krampeanfalle og vart derfor sett på det antiepileptiske middelet valproat. 10 dagar etter infarkt er ho noko fluktuerande vaken og verkar forvirra. Pårørende seier ho ikkje var slik dei første dagane etter slaget.

**Kva for eit legemiddel er mest sannsynleg årsak til dei mentale symptoma?**

- A Atorvastatin - rhabdomyolyse og dermed delirium
- B X** Valproat - ved påverknad av kognitive funksjonar
- C Apiksaban - ny hjernebløding

000029f3325903c70

43

Du er lege i akuttmottaket. Ei 83 år gamal kvinne er tilvist til ev. innlegging av fastlegen sin fordi det har «vorte heilt umogleg heime dei siste dagane». I akuttmottaket verkar ho noko desorientert og du er usikker på om ho gjev korrekt informasjon. Ho har CRP <5.

**Kva er riktig vidare undersøking og omsorgsnivå ?**

- A Ta utvida blodprøvar og røntgenundersøking, og dersom negative sende henne til eigen bustad
- B Ta kontakt med pårørende og be dei ta hand om pasienten dei neste dagane då ho ikkje treng sjukehusopphald
- C X** Ta kontakt med pårørende for komparentopplysningar, og dersom akutt oppstått endring bør ho innleggjast for vidare utgreiing
- D Gjere ei klinisk undersøking og dersom manglande funn, sende henne til kommunal eining for pleie

000029f3325903c70

44

Ei 23 år gamal kvinne får påvist anemi med Hb på 9,7 g/dL (ref. 11,7-15,3 g/dL). Ho har regelmessige og store menstruasjonsblødingar. Ho er elles frisk, har normal avføring, stabil vekt og bruker ingen medikament. Du tek utvida prøvar som viser:

Prøve	Verdi	Referanseverdi
MCV	63 fL	82-98 fL
CRP	<5 mg/L	<5 mg/L
Ferritin	4 ug/L	30-383 ug/L



Hemofec er negativ ved tre separate målingar.  
**Kva for eit tiltak bør setjast i verk?**

- A Tilvise til koloskopi
- B X** Starte per oralt jerntilskot
- C Starte intravenøst jerntilskot
- D Tilvise til gastroskopi

000025f43325903c70

**45**

Ein 73 år gamal mann blir lagd inn med ei intracerebral bløding. Det er fare for herniering, og akutt nevrokirurgisk intervensjon er indisert. Han har atrieflimmer og betydeleg hjarteskvikt med ejsjonsfraksjon (EF) på 30 % (ref. 50–75%). Han blir behandla med warfarin, og INR er 4,2 (ref. <1,2).

**Kva for eit behandlingstiltak er beste førebuing for ø.hj.-operasjon?**

- A Konakion i.v
- B Frisk-frosen plasma (FFP) i.v
- C Traneksamsyre i.v
- D X** Protrombinkompleks konsentrat i.v

000025f43325903c70

**46**

Ei 33 år gamal tidlegare frisk kvinne blir lagd inn kl. 01 direkte frå heimen av legevaktslege. Innleggingsdiagnose er lungeemboli. Ho har sidan i går kveld merka unormal tungpust ved trappegang. Ingen brystmerter. Tidlegare frisk. Bruker p-piller. Ved klinisk undersøking er det normale auskultasjonsfunn over hjartet og lungene. Upåfallande underekstremitetar. BT 100/60 mmHg. Puls 80 min<sup>-1</sup> regelmessig. EKG viser sinusrytme. Oksygenmetting på finger 94 %. Normalt røntgen thorax. Blodprøvane er normale med unntak av lett forhøgja D-dimer. CT-thorax vil ikkje bli teke før på dagtid.

**Ved sida av oksygen, kva for ei behandling vil du gje i påvente av avklarande CT-thorax?**

- A Ufraksjonert heparin
- B Trombolyse
- C X** Lågmolekylært heparin
- D Acetylsalicylsyre

000025f43325903c70

**47**

Du arbeider som fastlege, og har ein pasient på 65 år med mekanisk aortaventil. Det siste halvåret har han merka aukande slappheit og avtakande fysisk kapasitet. Han har nyleg vore til kardiologisk og lungemedisinsk vurdering, begge delar var tilfredsstillande. Ved klinisk undersøking høyrer du ein diastolisk bilyd ved auskultasjon over cor, og pasienten er lett ikterisk, elles normale funn. Du tek blodprøvar, og finn følgjande verdiar:

Prøve	Prøvesvar	Referanseområde
Hemoglobin	10,0 g/dL	13,4-17,0 g/dL
Ferritin	40 µg/L	15-150 µg/L
Retikulocytar	155 x 10 <sup>9</sup> /L	30 - 100 x 10 <sup>9</sup> /L
S-Folat	13,0 nmol/L	> 10,0 nmol/L
S-Vitamin B12 (kobalamin)	350 pmol/L	178-666 pmol/L
MCV	102 fL	82-98 fL
Bilirubin	50 µmol/L	5-25 µmol/L
LD	326 U/L	105 - 205 U/L

**Kva for ein type anemi er mest sannsynleg?**

- A X** Hemolytisk anemi
- B Jernmangelanemi
- C Megaloblastær anemi
- D Aplastisk anemi

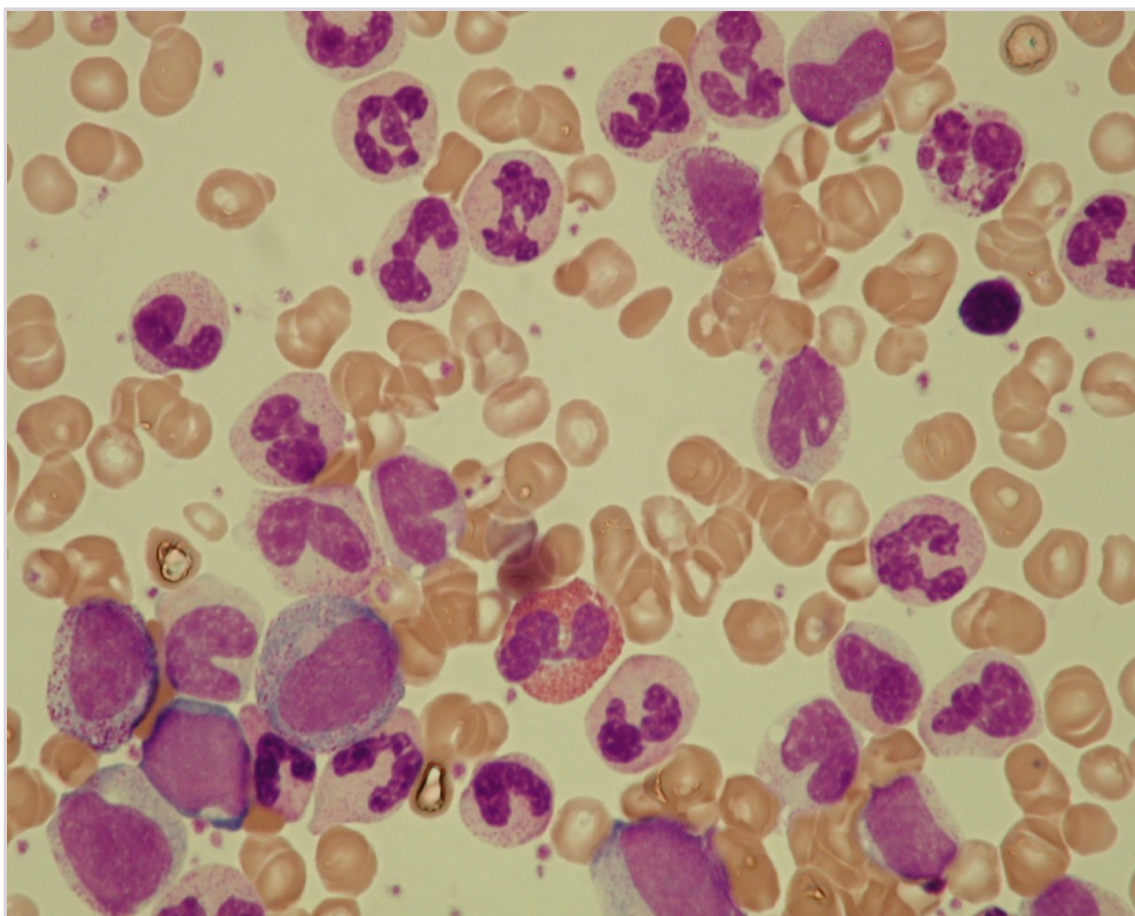
000025f43325903c70



48

Ein 68 år gamal pensjonist har dei siste 6–7 vekene hatt smerter med skiftande lokalisasjon. Paracetamol og ibuprofen i kombinasjon har lindra symptoma. Han har noko nattesveitte. Klinisk undersøking avdekte ikkje funn. Utstryk av blod ser du nedanfor. Laboratorieverdiar er som følgjer:

Laboratorieparameter	Aktuell	Referanse
Hemoglobin	10,7 g/dL	13,4-17,0
Leukocytter	97,5 $10^9/L$	4,2-9,8
Trombocytter	554 $10^9/L$	145-460
LD IU/L	413	105-205



Kva for ei av følgjande diagnosar er mest sannsynleg?

- A X Kronisk myelogen leukemi
- B Kronisk lymfatisk leukemi
- C Akutt lymfoblastisk leukemi
- D Akutt myelogen leukemi

000025643325903c70

49

Ein pasient på 75 år som for eit par år sidan hadde ein djup venetrombose i venstre legg, har det siste året fått aukande plager med smerter, kløe, parestesiar og tyngdekjensle i underekstremiteten. For eit par månader sidan kom det eit sår på leggen som ikkje vil gro. Ved undersøking er det ødem, pigmentering, kronisk eksem og eit hudsår på 5–6 cm i diameter.

**Kva for eit av følgjande tiltak er det aller viktigast å setje i verk?**

- A X Kompresjonsbehandling
- B Sølvimpregnerte kompressar
- C Steroidsalve
- D Vassdrivande tablettar

000025f43325903c70

50

Ei ung mor kjem til deg som fastlege med den 6 månader gamle babyen sin, som i løpet av siste 6 veker har utvikla eit hissig raudt utslett på begge kinn og på haka. Barnet er i god allmenntilstand, men verkar litt utilpass og tek seg stadig til ansiktet. Ved status finn du erytematøst makulopapuløst eksanthem og ekskoriasjonar svarande til dei nemnde lokasjonane.

**Kva er mest sannsynlege diagnose ?**

- A Seboreisk eksem
- B Impetigo
- C X Atopisk eksem
- D Erythema infectiosum

000025f43325903c70

51

Du er LIS i allmenntilstand og undersøkjer ein 69 år gammal mann som har ei 1,3 x 1,5 cm stor velavgrensa, mørkpigmentert hudforandring på ryggen utfor høgre skapula. Lesjonen har ikkje endra storleik det siste året, men har klødd litt. Ved undersøking er lesjonen ru å ta på og fissurert i overflata. Du set litt lokalbedøvelse og registrerer at lesjonen er lett å kurettare.

**Kva er mest sannsynlege diagnose?**

- A X Seborroisk keratose
- B Malignt melanom
- C Keratoakantom
- D Pigmentert basalcellekarsinom

000025f43325903c70

52

Du jobbar som fastlege. Ein 48 år gammal gardbrukar har over dei fem siste åra vorte tiltakande plaga periodevis med raudheit, «småkviser» og brennande kjensle i huda i kinn, på haka og sentralt i panna. Ikkje hatt utslett andre stader. Ho er meir plagd på vår og sommar enn på vinteren, og særleg ille er det når ho blir varm eller drikk eit glas raudvin. Pasienten opplyser å vere i ei fin fase når ho oppsøker deg, men i status finn du små pustlar.

**Kva er den mest sannsynlege diagnosen?**

- A Diskoid lupus
- B Fototoksisk eksem
- C X Rosacea
- D Seborroisk dermatitt

000025f43325903c70

53

Ein 28 år gamal mann kjem til deg på legekontoret der du jobbar som LIS1. Det siste halvåret har pasienten fått aukande problem med sår og trong forhud som stadig sprekk opp og blør. Han har vanskar med å gjennomføre samleie på grunn av smerter frå området. Der er ingen svie eller utflod frå urinrøyret. Han har ingen fast partner, men har det siste året hatt to tilfeldige seksualpartnarar. Pasienten er uroleg og engsteleg.

Ved undersøking finn du at preputiet er trongt og ikkje mogleg å retrahere fullstendig. Huda ytst på preputiet er kvitleg og fortjukka. Du ser at huda ytst på glans er kvitleg.

**Kva er den mest sannsynlege diagnosen?**

- A X Lichen sclerosus
- B Invers psoriasis
- C Cancer penis
- D Candidabalanitt

000025f43325903c70

54

Du er LIS1 på legesenteret og ei kvinne gravid i 2. trimester kjem til kontroll. Sidan det snart er influensasesonng, spør ho om ho kan få influensavaksinen. Ho fekk heller ikkje den andre dosen med MMR-vaksinen (meslingar, kusma og raude hundar) som ung og ønskjer å få sett den vaksinen også når ho no er på legekontoret.

**Kva er riktig å gjere i denne situasjonen?**

- A X Gravide bør vaksinerast mot sesonginfluensa, men ikkje mot MMR
- B Ein bør vaksinere gravide og du set begge vaksinane
- C Ein bør ikkje vaksinere gravide, du ber henne vente til etter fødselen
- D Gravide bør vere fullvaksinerte mot MMR, men ikkje mot sesonginfluensa

000025f43325903c70

55

**NB Fasit ble endret på dette spørsmålet! Opprinnelig fasit er markert med X, poengiving til eksamen er gitt i 2. kolonne**

Ein 60 år gamal mann kjem inn til akuttmottaket på sjukehuset der du er LIS1. Han har ein femurfraktur, men er klinisk stabil, BT 145/85 puls 65 min<sup>-1</sup> regelmessig. Varm tørr hud. Han vart operert for blødande magesår for 10 år sidan. Elles har han stort sett vore frisk og bruker ingen medisinar.

Preoperative blodprøvar viser Hb på 10,4 g/dL (ref. 13,4 - 17,0) og positiv screening for blodtypeantistoff. Pasienten hugsar kor slapp han kjende seg etter førre operasjon. Han ber om å få blodoverføring med ein gong så han kan kome seg raskare etter operasjonen.

**Kva er rett handtering med omsyn til blodtransfusjon?**

- A 0 Det blir bestilt 2 einingar forlikeleg blod frå blodbanken som blir transfundert
- B X 0 Ein tek stilling til spørsmålet om transfusjonsbehov i løpet av eller etter operasjonen  
Oppgaven tas ut jf. sensurmøte 08.12.2020.

- C 0 Pasienten får 2 einingar kriseblod frå blodbankskapet i mottakinga
- D 0 Pasienten vil ikkje trenge blodtransfusjon fordi han berre har lett anemi

000025f43325903c70

56

**NB Fasit ble endret på dette spørsmålet! Opprinnelig fasit er markert med X, poengiving til eksamen er gitt i 2. kolonne**

Ein 83 år gamal mann blir innlagd akutt frå heimen. Dei siste tre dagane har han vorte behandla med peroral penicillin for det ein trur er bronkitt. Grunna forverring av tilstanden blir han lagd inn av fastlegen. Ved tilkomst er han i redusert allmenntilstand, klar og orientert, hostar og har temperatur 38,9°C. Det er demping basalt baktil høgre lunge, og i same område er det knatrelydar. BT 120/80 mmHg. Puls 98 min<sup>-1</sup> regelmessig. Blodprøvane viser leukocyttar 14,8 10<sup>9</sup>/L (ref. 3,5-10,0) og CRP 134 mg/L (ref. <5). Oksygenmetting 93 % på romluft. Røntgen thorax viser utvisking av høgre diafragmakuppel med tilliggjande fortetting.

**Kva for ei antibiotikabehandling er det tilrådd å gje denne pasienten?**

- A X 1 Benzylpenicillin 1,2 g x 4 i.v
  - B 0 Cefotaksim 1-2 g x 3 i.v
  - C 0 Erytromycin iv 500 mg x 4 i.v
  - D 1 Benzylpenicillin 3 g x 4 i.v pluss gentamicin 5 mg/kg x 1 i.v
- Oppgaven har fått endret fasit jf. sensurmøtet 08.12.2020. To svaralternativ anses som korrekt.

000029f3325903c70

57

Det blir gjort screening med urindyrking for asymptomatisk bakteriuri hos ei elles frisk 31 år gamal kvinne som er gravid i 2. trimester i sitt første svangerskap. Det blir påvist gruppe B streptokokkar (GBS) 10<sup>3</sup> CFU/mL.

**Korleis bør dette handterast?**

- A Det blir planlagt ny prøve ved 35–37 vekers svangerskap
- B X Det blir planlagt antibiotikaproylaks under fødselen
- C Det blir gjeve antibiotikabehandling for GBS-bakteriuri
- D Det blir planlagt forsterka overvaking av barnet i under fødselen

000029f3325903c70

58

Gut 16 år gamal kjem til fastlegen med kraftig halssmerte. Han har målt temp heime, 39,1°C. Han har vore sjuk i 2 dagar. Han har ikkje hoste eller andre symptom frå luftvegane. Ved klinisk undersøking er tonsillane kraftig injiserte med noko belegg. På fremre del av halsen er det forstørre ømme lymfeknutar.

**Kva for (ei) tilleggsundersøking er det tilrådd å ta i denne situasjonen?**

- A Streptokokk A hurtigtest
- B Mononukleose hurtigtest
- C X Inga tilleggsundersøking
- D CRP og differensialteljing

000029f3325903c70

59

Ein 65 år gamal mann med svingande feber opp mot 39 °C siste 4 veker, nattesveitte og vektta 6 kg blir lagd inn til vurdering. Ut over det har han ingen symptom eller funn. Blodkultur blir teke i mottak, røntgen thorax er negativ, urin-stix er også negativ. Blodprøvar viser:

Prøve	Aktuell verdi	Referanseverdi
Hb	7,8 g/dL	13,4 - 17,0
SR	70 mm/time	≤ 17
CRP	210 mg/L	< 5

**Kva for ei undersøking bør ein bestille først i den vidare utgreiinga av denne pasienten?**

- A PET-scan for å sjå etter metastasar frå cancer
  - B Beinmergsbiopsi for å sjå etter lymfom
  - C X** CT-abdomen for å sjå etter intraabdominal abscess eller malignitet
  - D MR-columna for å sjå etter spondylodiskitt
- 

000025f43325903c70

**60**

Ei 25 år gamal kvinne som er gravid i 1. trimester kjem til ditt legekontor og fortel at ho har hyppig vasslating og svie ved vasslating. Urin-stiks viser pyuri. Du tolkar dette som urinvegsinfeksjon og vel å starte med antibiotika.

**Kva for eit antibiotikum bør du velje?**

- A Amoxicillin (Imacillin)
  - B Ciprofloxacin (Ciproxin)
  - C Trimetoprim (Trimetoprim)
  - D X** Pivmecillinam (Selexid)
- 

000025f43325903c70

**61**

Som allmennlege undersøker du ein 32 år gamal mann som er frisk etter ein infeksjøs gastroenteritt. Han har ikkje lenger diaré. Det vart påvist Salmonella enteritidis i faeces i akutfasen. Han jobbar som kokk på ein aldersheim.

**Når han kan kome tilbake i jobb?**

- A Han kan byrje i jobb med det same, så lenge diaréen har stoppa opp
  - B Han skal vere sjukmeld i 1 måned etter at diaréen har stoppa opp
  - C Han skal behandlast i 1 veke med Ciproxin tablettar for å utrydde reservoaret før han byrjar på jobb
  - D X** Han skal minst ha 2 negative avføringsprøvar før han returnerer til jobb
- 

000025f43325903c70

**62**

Du er vakthavande lege på sjukehuset. Ein mann på 80 år blir lagd inn ved medisinsk avdeling med blodtrykk på 85/50 mmHg, puls på 120 min<sup>-1</sup> og feber (39°C). Han har respirasjonsrate på 28 min<sup>-1</sup>. Pasienten er uklar. Urin-stix viser 3+ for leukocyttar. Han har fleire gonger tidlegare hatt nyrestein, og ein gjer derfor ultralyd urinvegar. Denne viser monaleg hydronefrose av høgge nyrebekken.

**Korleis er det best å behandle denne pasienten?**

- A Gje pasienten intravenøst mecillinam og tilvis han til steinknusing (ESWL, Extracorporeal Shock Wave Lithotripsy)
  - B Gje pasienten intravenøst ampicillin og gentamicin og tilvis han til steinknusing (ESWL, Extracorporeal Shock Wave Lithotripsy)
  - C Gje pasienten intravenøst mecillinam og tilvis han for innlegging av nefrostomikateter
  - D X** Gje pasienten intravenøst ampicillin og gentamicin og tilvis han for innlegging av nefrostomikateter
- 

000025f43325903c70

**63**

Ei tidlegare frisk 60 år gamal kvinne har vore på ferie på Zanzibar i 2 veker. Ho vart febersjuk på flyet heim for 4 dagar sidan. Siste 3 dagar feber 38–40°C, fleire frostanfall og talrike blodige suppeliknande avføringar og moderate smerter i nedre del av abdomen. Ho er kvalm, men har ikkje kasta opp. Ho er ganske medteken og blir innlagd på sjukehus der du har vakt.

**Kva er mest sannsynleg diagnose?**

- A Malaria
  - B X** Infeksjøs gastroenteritt
  - C Ulcerøs colitt
  - D Morbus Crohn
- 

000025f43325903c70

64

Ein 83 år gamal mann er nyleg heimkomen frå 2 vekers ferie på Kypros. Fleire i reisefølgjet er lagde inn med pneumoni, og pasienten kjem inn på sjukehus høgfebril, medteken BT 125/70 mmHg, respiratorisk mykje vanskar med O<sub>2</sub> metting på 87 %, temperatur 38°C, CRP 230 mg/L (ref. < 5). Det er flekkvise alveolære infiltrat i venstre underlapp.

**Kva er mest sannsynlege diagnose?**

- A Mycoplasma pneumoni
- B X** Legionella pneumoni
- C Viruspneumoni
- D Aspergillus pneumoni

000025f43325903c70

65

**NB Fasit ble endret på dette spørsmålet! Opprinnelig fasit er markert med X, poengiving til eksamen er gitt i 2. kolonne**

Ei 74 år gamal kvinne er innlagd sjukehus med hjertesvikt. Femte dagen under innlegginga blir ho febril, temperatur 38,7°C og røntgen thorax viser funn som ved ein lobær pneumoni. Ho hostar og har mykje ekspektorat, CRP er 88 mg/L (ref < 5), kreatinin er 60 umol/L (ref 60-90). Andre blodprøvar er normale med unntak av moderat leukocytose (høge nøytrofile).

**Kva er riktig behandling?**

- A **1** Cefotaxim (cefotaksim - cefalosporin) i.v.  
Oppgaven har fått endret korrekt svaralternativ jf. sensurmøte 08.12.2020.
- B **0** Penicillin G i.v.
- C **0** Meropenem (meropenem - karbapenem) i.v.
- D X 0** Penicillin G i.v. + Gentamicin (gentamicin - aminoglykosid) i.v.  
Oppgaven har fått endret korrekt svaralternativ jf. sensurmøte 08.12.2020.

000025f43325903c70

66

Ein 38 år gamal kvinneleg injiserande rusmisbrukar søker fastlegen sin pga. feber 38,5°C, ho verkar medteken, litt hurtig respirasjon 23 min<sup>-1</sup>, CRP er 85 mg/L. Ho har eit pussbelagt sår på venstre legg, ho er HIV-negativ. Røntgen thorax viser multiple små fortettingar i begge lunger.

**Kva er mest sannsynlege diagnose?**

- A X** Høgresidig endokarditt
- B Stafylokokkpneumoni
- C Sopp pneumoni (candida)
- D Venstresidig endokarditt

000025f43325903c70

67

Ei 20 år gamal, tidlegare frisk kvinne blir innlagd i sjukehus fordi ho har vore slapp med influensaliknande symptom og uttalt nattesveitte i 2 veker etter ho kom heim frå ungdomstur til Syden. Den siste veka har ho utvikla kvalme og klarer ikkje å ete. Ho er lett dehydrert, temperatur 38,5°C rektalt. Når du undersøker henne, finn du store tonsillar, ømme lymfeknutar på halsen og i aksillane, levra er lett forstørra, men uørn.



Analyse	Svar	Referanseområde
Leukocytter	9,8 10 <sup>9</sup> /L	3,5-11
Nøytrofile	5,4 10 <sup>9</sup> /L	1,5-7,3
Lymfocytter	4,0 10 <sup>9</sup> /L	1,1-3,3
CRP	15 mg/L	<5
ALAT	125 U/L	15-35
ALP	145 U/L	35-105
Gamma-GT	47 U/L	10-45
Bilirubin	45 millimol/L	<20

**Kva er den mest sannsynlege diagnosen?**

- A X** Mononukleose
- B** Malignt lymfom
- C** Akutt hepatitt B
- D** Tonsillitt

000025f43325903c70

**68**

Ein tidlegare frisk overvektig 64 år gamal mann har siste 2 md. merka aukande tungpust ved påkjenningar og det er kome hevelse rundt anklane. Dei siste vekene har han også merka at han får hjartebank når han legg seg ned, særleg på sida. Legevakta høyrer krepitasjonar over basale halvdel av lungene bilateralt. EKG viser atrieflimmer 130-160 min<sup>-1</sup>. BT 98/68 mmHg. Pasienten blir lagd inn som straks-hjelp.

**Korleis bør ein medikamentelt behandle hjertesvikten hans ut over loop diuretika IV?**

- A** starte amiodarone
- B X** starte digoksin
- C** starte betablokkar
- D** starte ACE-hemmar

000025f43325903c70

**69**

**NB Fasit ble endret på dette spørsmålet! Opprinnelig fasit er markert med X, poengiving til eksamen er gitt i 2. kolonne**

Ei 62 år gamal kvinne har hatt anfall (2–3 min) med hjartebank, uregelmessig og rask rytme. Ho blir engsteleg, men får ikkje brystmerter, tungpust eller svimmelheit. Det kan gå fleire veker mellom kvart anfall, men når ho drikk vin i helgane, kjenner ho det ofte natta etter. Ho har no hatt eit anfall som varte i 1 ½ time og oppsøker legevakt der eit EKG stadfestar atrieflimmer.

Ho er fysisk aktiv og går tur utan avgrensingar. Ved undersøking har ho normal klinisk undersøking, normalt kvile-EKG med sinusrytme 63 min<sup>-1</sup> og BT 138/86 mmHg. Blodprøver viser normal HbA1c og normal proBNP. Mor hennar fekk hjerneslag 78 år gamal og røykte slik som pasienten også gjer.

**Har ho indikasjon for DOAK (direkte oral antikoagulasjon) og ev. kvifor?**

- A 0** Nei, paroksysisk atrieflimmer gjev ikkje risiko for hjerneslag
- B 0** Nei, ho har låg risiko og bør derfor heller få ASA
- C X 0** Nei, hennar CHA2DS2-VASc skår er 0  
Oppgaven tas ut jf. sensurmøtet 08.12.2020.
- D 0** Ja, ho røykjer og har familiehistorie med hjerneslag, så ho bør setjast på DOAK for å førebyggje hjerneslag

000025f43325903c70

70

Du er fastlege og har ein pasient til konsultasjon som har kjend hjertesvikt etter eit infarkt for 3 år sidan. Pasienten opplever dyspné og store avgrensingar ved lett fysisk påkjenning. Pasienten kan ikkje gå meir enn 200 meter på flat mark, men har ingen symptom i kvile.

**Kva for ein NYHA-klasse tilsvarer dette?**

- A NYHA 2
- B NYHA 1
- C NYHA 4
- D X** NYHA 3

000029f43325903c70

71

Ein 62 år gamal mann med venstresidige brystmerter som kjem både under påkjenning og i kvile, har fått utført arbeidsEKG med 1–2 mm ST-depresjon i laterale fremreveggsavleiingar ved 175 W. Ingen smerter under belastning. Han vart tilvist til CT koronar angiografi som viste lette veggforandringar i midtre segment av LAD, men ingen signifikant stenose. Circumflex og høgre koronararterie vart skildra normale. Før CT-undersøkinga vart han sett på lågdose acetylsalicylsyre (ASA) og statin. Han har over lengre tid hatt plager med dyspepsi.

**Kva for (eit) tiltak bør tilråast?**

- A Tilvise til invasiv koronar angiografi
- B Tilvise til stress-ekkokardiografi for å vurdere ischemi i fremre vegg
- C X** Halde fram med statinbehandling og seponere ASA
- D Tilrå kontroll med CT koronar angiografi om eitt år

000029f43325903c70

72

Du jobbar på allmennlegekontoret og får inn ein 82 år gamal pasient etter operasjon for aortastenose. Du har ikkje fått epikrisen frå sjukehuset enno, men veit at han får behandling for hypertensjon, har diabetes og har kjent permanent atrieflimmer. Pasienten har fått ein biologisk aortaklaff og han lurar på kor lenge han må stå på blodfortynnande.

**Kor lenge skal pasienten stå på antikoagulasjon?**

- A 1 år
- B Treng ikkje antikoagulasjon
- C X** Livslangt
- D 6 månader

000029f43325903c70

73

**NB Fasit ble endret på dette spørsmålet! Opprinnelig fasit er markert med X, poengiving til eksamen er gitt i 2. kolonne**

Ein pasient skal skrivast ut etter å ha gjennomgått hjarteinfarkt for 4 dagar sidan. Ho vart adekvat revaskularisert innan 24 timar, og har ingen symptom. Ejeksjonsfraksjon er målt til 45 %. Du oppdagar at ho køyrer ein stor bil over 3,5 tonn som krev førarkort gruppe 2.

**Korleis opplyser forskrifta at du som utskrivande lege skal handtere dette?**

- A **0** Gje henne munnleg køyreforbod i 6 veker og tilvise til hjartemedisinsk poliklinikk for arbeidsEKG innan 6 veker.
  - B **0** Gje henne munnleg køyreforbod i 4 veker
  - C **0** Informere om at ho må vurdere helsetilstanden sin, om ho kjenner seg bra, kan ho køyre
  - D X 0** Gje henne munnleg køyreforbod i 4 veker og informere fylkesmannen om mista rett til å køyre bil som krev utvida førarkort
- Oppgave tas ut jf. sensurmøte 08.12.2020.

000029f43325903c70



74

Du er fastlege for ei 81 år gamal tidlegare frisk kvinne. Ho har brukt amlodipin (kalsiumblokkar) 5 mg x 2 for hypertensjon i 3 månader. Dei siste vekene har ho hatt plagsam hevelse i begge anklane, særleg om kvelden. Ho har ikkje hatt brystmerter eller vore tungpusta. Ho er uroleg for om det kan vere noko gale med hjartet og vil gjerne ha vassdrivande medisin, slik veninna hennar har fått for tilsvarande plager. Blodtrykket er no 140/75 mmHg.

**Kva er rett tiltak?**

- A Tilvise henne til ekkokardiografisk undersøking av hjartet
- B X** Prøveseponere amlodipin
- C Leggje til eit slyngediuretikum t.d. furosemid 40 mg dagleg
- D Starte med kompresjonsstrømper

000029f43325903c70

75

Du er legevaktslege og møter ein 50 år gamal mann, tidlegare somatisk frisk. Han søker hjelp for eit anfall med rask hjartebank som gjer han redd. Slike har han hatt til og frå over dei seeste 3–4 år. Han har fått sertralin (SSRI) frå fastlegen mot angst dei siste 2 åra. Du ser i oversikta relativt hyppige konsultasjonar på legevakt i den same perioden. Du vel denne gongen å måle blodtrykket, som er 170/105 mmHg. Han har også ein svingande puls rundt 120 min<sup>-1</sup>. EKG viser sinustakykardi, elles normalt (cQT tid 430 msec., ref < 0,430), Hb 15,1 g/dL (13.0 - 17.0). Han har ikkje andre risikofaktorar for hjarteskjuld.

**Kva er den korrekte handteringa av pasienten i denne situasjonen?**

- A Starte hypertensjonsbehandling
- B X** Be han kontakte fastlegen
- C Tilviser til psykolog
- D Tilviser til kardiolog

000029f43325903c70

76

Ein pasient (75 år) med kjend hjarteskjuld og paroxysmal atrieflimmer kjem til konsultasjon. Pasienten hadde hjarteinfarkt for 4 år sidan som vart behandla med stentinnlegging, og han har ikkje hatt brystmerter etter infarkt, men eit lite slag for 2 år sidan (utan sekvele). Det går fram frå journalen og pasienten kan stadfeste at han står på diuretika, ACE-hemmar, aldosteronantagonist, betablokkar og antikoagulasjon. Ejeksjonsfraksjonen målt for 1 måned sidan, er på 30 % og har vore stabil det siste året.

Pasienten fortel at han det siste døgnet har fått hjartebank og klarer ikkje å sove liggjande. Han har fått ødem i begge beina. Du tek eit EKG og ser at han har atrieflimmer (frekvens 135 min<sup>-1</sup>) og normal QRS breidde.

**Korleis behandlar du denne pasienten best for plagene hans?**

- A Oppstart behandling med digoxin.
- B X** Blodprøvar (inkl BnP og nyrefunksjonsprøvar) og auka diuretikadose
- C Pasienten blir lagd inn for vurdering av biventrikulær pacemaker
- D X Pasienten blir lagd inn for elektrokonvertering

000029f43325903c70

77

Ei 73 år gamal kvinne blir behandla med lisinopril 20 mg (ACE-hemmar), hydroklorthiazid 25 mg og amlodipin 10 mg x 1 (kalsiumblokkar) for hypertensjon. Ved 24-timars måling er blodtrykket i snitt 152/95 mmHg, puls 64/min. Blodprøvar; Na 139 mmol/L (137 - 145), s-K 3,5 mmol/L (3,6 - 4,6), kreatinin 89 (45 – 90) µmol/L

**Tillegg av kva for eit medikament vil best førebyggje hjartekarsjukdom hos denne pasienten?**

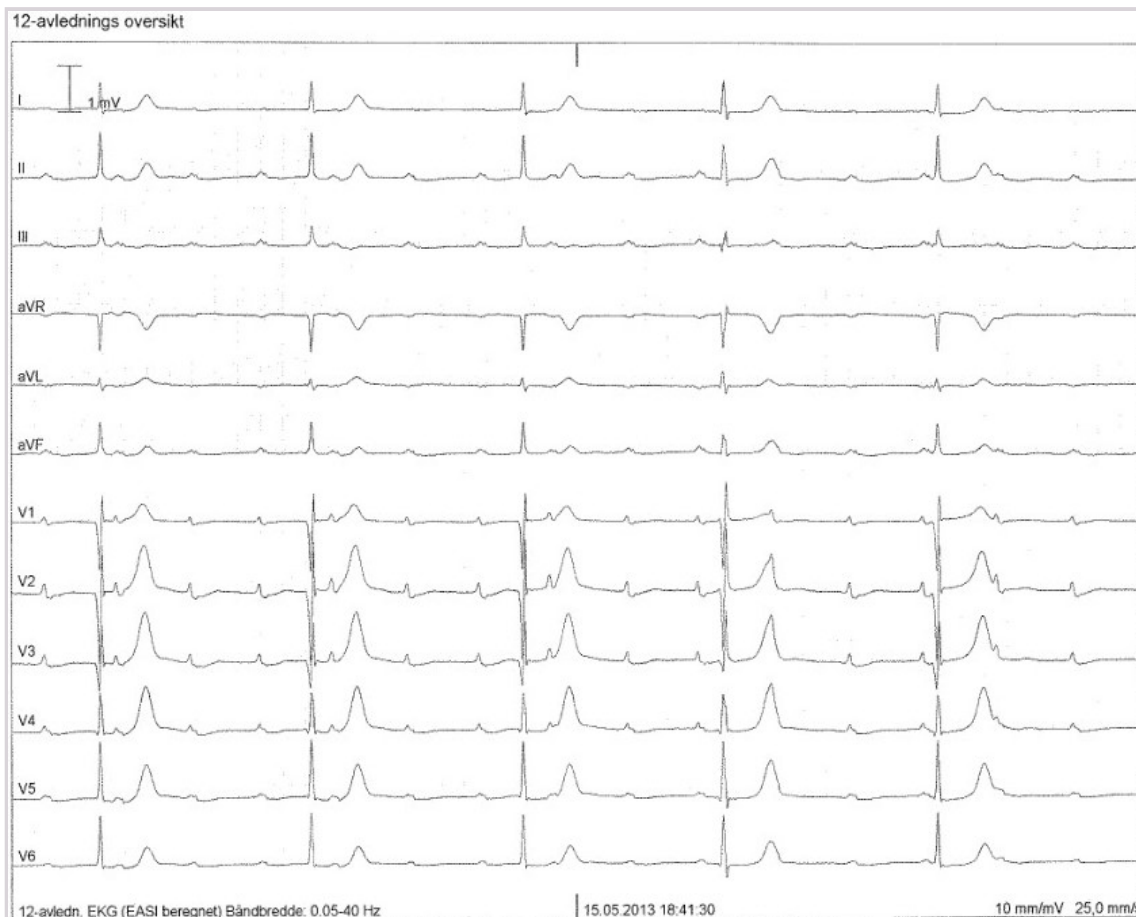- A Loop diuretikum
- B X** Aldosteronantagonist
- C Alfablokkar
- D Betablokkar

000029f43325903c70

78

Ei 75 år gammel kvinne tek kontakt med deg som fastlege då ho har vore slapp og tungpusta dei siste to vekene. Frå tidlegare har ho medikamentelt behandla hypertensjon og gjennomgjekk eit hjarteinfarkt i fremre vegg for 7 år sidan. Du merkar at pulsen er langsam og måler den til  $35 \text{ min}^{-1}$ . Klinisk hjarteundersøking er elles normal, og du finn ikkje teikn til lungestuving. Blodtrykket er 135/85 mmHg. Du vel å ta eit EKG som er vist under.

**Kva er riktig arytmiadiagnose?**



- A AV-blokk grad 2 type I
- B AV-blokk grad 2 type II
- C AV-blokk grad 1
- D X AV-blokk grad 3

000025f43325903c70

79

Ei 60 år gammel kvinne blir lagd inn med brystmerter på lokalsjukehus. BT 125/80 mmHg, puls  $65 \text{ min}^{-1}$ . Pasienten får behandling mot høgt blodtrykk og har røykt i 40 år. Du tek eit EKG som viser sinusrytme utan teikn til iskemi.

Du har gjeve adekvat behandling med morfin, nitroglycerin, ASA, klopidogrel (Plavix), lågfraksjonert heparin, ev. oksygen. Pasienten blir smertefri, er sirkulatorisk og respiratorisk stabil og blir lagd på posten. Du blir tilkalla etter 0,5 timar, og pasienten klagar på nytt over brystmerter, det ligg ikkje føre blodprøvesvar førebels. Du føreskriv meir morfin.

**Kva for (eit) anna tiltak er korrekt ?**

- A X Eit nytt EKG og ekkokardiografi
- B Eit nytt EKG
- C Purrar på og avventar blodprøvesvar
- D Ekkokardiografi

000025f43325903c70

80

Ein 54 år gamal kvinne har fått diagnostisert familiær hyperkolesterolemi. Ho har ein BMI på 29 og har slutta å røykje for 3 år sidan. Du bestemmer deg for å starte lipidmodifiserande behandling med atorvastatin (statin) for å førebyggje kardiovaskulære hendingar.

**Kva for biverknad er det spesielt viktig å overvake hos pasienten?**

- A Agranulocytose
- B Tyreotoksikose
- C X** Myopati
- D Gallestein

000025f43325903c70

81

Ein 80 år gamal mann møter til rutinekontroll hos fastlegen. Han er tidlegare frisk med unntak av lett hoftededdsartrose. Ved undersøking registrerer du uregelmessig puls, og EKG viser atrieflimmer med ventrikkelfrekvens 82 min<sup>-1</sup>. Blodtrykk er 130/70 mmHg, blodprøvar inklusive fastande blodsukker er alle normale.

**Kva er korrekt tiltak hos denne pasienten?**

- A Inga medikamentell behandling
- B X** Oral antikoagulasjon
- C Dobbel platehemming med acetylsalisylsyre og klopido-rel
- D Platehemming med acetylsalisylsyre

000025f43325903c70

82

Ein 76 år gamal mann møter hos tannlegen til vanleg kontroll og til behandling av periodontitt og fjerning av tannstein. Pasienten har for 4 månader sidan fått implantert ny aortaklaff ved transkateter teknikk (TAVI). Tannlegen kontaktar deg som pasientens fastlege og spør om kva forholdsreglar som skal takast.

**Kva er korrekt å svare tannlegen?**

- A X** Forbehandling med standard antibiotikaregime berre der det kan forventast slimhineskade i munnhola
- B Endokardittprofylakse er ikkje nødvendig
- C Forbehandling med breispektra antibiotikum før alle tannlegebehandlingar
- D Forbehandling med standard antibiotikaregime før alle tannlegebehandlingar

000025f43325903c70

83

Ein 56 år gamal tidlegare frisk mann vender seg til legevakta med klemmande brystmerter som har vart i 45–50 minutt. EKG viser 4 mm ST-elevasjon i heile fremre vegg. Helikoptertransport er umogleg grunna uvêr og ambulansetransport til næraste sjukehus som kan utføre koronar angiografi, vil ta minimum 3 timar.

**Korleis er korrekt behandling i samsvar med nasjonale retningslinjer?**

- A Transport til næraste sjukehus som kan utføre koronar angiografi
- B Transport til lokalsjukehus for trombolytisk behandling
- C Prehospital trombolyse og transport til næraste lokalsjukehus
- D X** Prehospital trombolyse og transport til næraste sjukehus som kan utføre koronar angiografi

000025f43325903c70

84

Tidlegare frisk kvinne, 35 år, blir bringa til legevakt etter å ha svima av på jobb. Ho fall om medan ho stod og heldt ein presentasjon i eit møte. I framkant kjende ho seg uvel og svimmel. Ho hadde grudd seg til møtet. Ein kollega fekk delvis teke av for fallet og fortel at pasienten var medvitslaus eit snau minutt. Ho hadde ikkje krampar. Då ho vakna til, var ho normal i kontakten etter nokre få sekund. Ho har ingen plager no. Ho har ikkje opplevd liknande før.

Ved undersøking er ho vaken, klar og orientert, med respirasjonsfrekvens 16 min<sup>-1</sup>, regelmessig puls 64 min<sup>-1</sup>, blodtrykk 108/76 mmHg, temperatur 37.0°C. Det er normale forhold ved auskultasjon av hjarte og lungar, og du finn ingen nevrologiske utfall. Du finn heller ingen ytre teikn til skade. EKG er viser normale forhold med sinusrytme.

**Korleis bør pasienten handterast?**

- A Sende henne til hjartemedisinsk avdeling
- B X** Informere om at dette er ufarleg og sende henne heim
- C Sende henne til nevrologisk avdeling
- D Be henne ta kontakt med fastlegen for vidare oppfølging

000025f43325903c70

85

Ein 64 år gamal mann med tidlegare påvist moderat KOLS kjem til fastlegen. Dei siste fire dagane har han merka aukande tungpust, hoste og fått grønt ekspektorat. Han kjem gåande, har lett taledyspnoe, ein respirasjonsfrekvens 20 min<sup>-1</sup> forlenga ekspirium med spreidde pipelydar over alle lungeflater. Sidelik, normal perkusjon av lungene. Afebril. Oksygenmetting 96 % på romluft. CRP 23 mg/L (<5). Han får på legekantoret salbutamol (kortidsverkande beta2-agonist) via spray påsett spacer og blir merkbar lettare i pusten etter få minutt. Frå før bruker han berre ein kortidsverkande muskarinantagonist i spray, ipratropium, ved behov.

**I tillegg til å føreskrive salbutamol inhalasjon, kva for ei peroral behandling skal pasienten ha?**

- A Prednisolon
- B Teofyllin depottablettar
- C X** Prednisolon og amoksisicillin
- D Amoksisicillin

000025f43325903c70

86

Ein norsk sjukepleiar har arbeidd for "leger uten grenser" på eit sjukehus i Afghanistan dei siste fire månadene. Etter å ha hatt ferie i Oslo i to veker, ønskjer ho no å starte i jobb.

**Kva for nokre testar, i tillegg til MRSA-screening, er kravde før ho byrjar i jobben?**

- A HIV-test og røntgen thorax
- B X** Røntgen thorax og Quantiferon (IGRA)
- C Mantoux og SARS-CoV2
- D HIV-test og avføringsprøve på parasittar

000025f43325903c70

87

Ein tidlegare frisk 37 år gamal mann kontaktar fastlegen på grunn av tørrhoste dei siste 7 dagane. Det starta med hås hals og lettgradig feber, men har utvikla seg til kraftig tørrhoste som er verst på natta. Han kjenner seg meir slapp enn vanleg, og er litt tungpusta ved påkjenningar. Ved samtalen hostar han, men er elles respiratorisk avslappa med normalt ekspirium. Ved undersøkinga finst BT 135/85 mmHg, puls 85 min<sup>-1</sup>, O<sub>2</sub> metting 96 %, knatrelydar basalt på høgre lunge, temperatur 38,1°C, CRP 15 mg/L (ref. <5).

**Kva for eit tiltak er best?**

- A X** Føreskrive erythromycin 500 mg x 2
- B Innlegging som straks-hjelp i medisinsk avdeling
- C Administrere salbutamol (Ventolin) og ipratropiumbromid (Atrovent) på forstøvar på legekantoret
- D Føreskrive Apocillin (fenoksymetylpenicillin) 660 mg 2+2+2

000025f43325903c70

88

Ein 21 år gamal mann frå Etiopia kjem på ditt legekontor. Han kom til Noreg for 3 år sidan, før det har han budd i heimlandet. Han har hatt feberkjensle nokre veker og litt hoste. Han har forsøkt ein antibiotikakur men føler ikkje han er heilt frisk.

**Kva rolle spelar ein IGRA (interferon gamma release assay) test i ei slik setting?**

- A X** Lita, sidan IGRA testen sannsynlegvis vil vere positiv
- B** Stor, sidan negativ test vil utelukke aktiv tuberkulose
- C** Stor, sidan positiv IGRA-test vil stadfeste at han har aktiv tuberkulose
- D** Lita, sidan IGRA-testen sannsynlegvis vil vere negativ

000025f43325903c70

89

Kvinne, 45 år, aldri-røykjar. Utgreidd med røntgen thorax etter 2 episodar med pneumoni i venstre overlapp. Ved bronkoskopi påvist ein tumor som delvis okkluderte lumen. Biopsi viste ein epitelial tumor med få mitosar. Immunhistokjemisk var tumor positiv for nevroendokrine markørar (bl.a. chromogranin).

**Kva slags tumor er det mest sannsynleg at ho hadde?**

- A X** Karsinoid tumor
- B** Adenokarsinom
- C** Hamartom
- D** Småcella karsinom

000025f43325903c70

90

Mann, 65 år med KOLS grad 2 er innlagd på lokalsjukehus med høgresidig pneumothorax (1,9 cm målt ved hilusnivå, lateralt) og har fått 4L O<sub>2</sub> min<sup>-1</sup> på nasebrille-kateter. Tilstanden forverrar seg akutt. Pasienten blir kald og klam, får svak puls på 130 min<sup>-1</sup>, regelmessig, BT 85/50 mmHg, følgt av svært tung respirasjon og redusert medvit. Pulsoksymetri viser O<sub>2</sub>-saturasjon 66% med 8L O<sub>2</sub> min<sup>-1</sup> på maske (over nase-munn) med reservoir. Det er lite respirasjonsbevegelse av høgre hemithorax, hypersonor perkusjonslyd og opphør av respirasjonslyd på høgre side.

**Kva er riktigaste behandlingstiltak for denne tilstanden?**

- A** Å førebu innlegging av thoraxdren på operasjonsstova så snart ledig plass
- B X** Å gjere naud-thorakosentese med grov kanyle i 2. intercostalrom høgre side
- C** Å flytte pasienten til Intensivavdelinga for BiPAP-behandling og planleggje thoraxdren
- D** Å ringje bakvakt og be han/ho om å kome snarleg for å vurdere tilstanden

000025f43325903c70

91

Ei 57 år gamal kvinne blir innlagd akutt med redusert allmentilstand. Ho har eit kjent misbruk av alkohol og røykjer 2 pakker rulletobakk i veka. Dei siste to vekene har ho vore sengeliggjande med hoste og feberkjensle. Ved mottak er ho vaken og ustelt. Luktar av alkohol. Temperatur 38,2°C. Demping basalt høgre lunge baktill med svekte respirasjonslydar i same området. Blodprøvar viser leukocytar 12,4 x 10<sup>9</sup> (3,5-10,0) med nøytrofile 9,8 10<sup>9</sup> (1,5-7,3) og CRP 230 mg/L (<4).

Røntgen thorax viser væske med luftlokulament basalt høgre hemithorax. Ved pleurodese er det synleg puss. Dette blir sendt til dyrking.

**I påvente av svar på mikrobiologisk dyrking, kva for val av antibiotika er riktig initialt?**

- A X** Cefotaxim i.v. og metronidazol p.o.
- B** Penicillin i.v.
- C** Meropenem i.v.
- D** Penicillin i.v. og gentamycin i.v.

000025f43325903c70

92

**NB Fasit ble endret på dette spørsmålet! Opprinnelig fasit er markert med X, poengiving til eksamen er gitt i 2. kolonne**

Ei 48 år gammel kvinne kjem til fastlegen med kort sjukehistorie. Det starta akutt med kraftige frysningar for åtte timar sidan. Etter kvart tungpust og sting i høgre thoraxflanke. Ved undersøkinga har ho redusert allmenntilstand, feber 39,4°C, spreidd hoste med brunleg ekspektorat. Leukocytter 15,7 10<sup>9</sup>/L (3,5-10,0), CRP 15 mg/L (ref. <5). Demping i høgre thoraxflanke med svært kraftig respirasjonslyd. Ho har tidlegare fått utslett av penicillin.

**Kva for medikamentell behandling er det riktig å gje denne pasienten?**

- A 1** Doxylin  
Oppgaven har fått endret fasit jf. sensurmøtet 08.12.2020. To svaralternativ anses som korrekt.
- B X 1** Erytromycin
- C 0** Cefalexin
- D 0** Amoxicillin

00002563325903c70

93

Ein 24 år gammel mann kjem til astmakontroll hos fastlegen. Han bruker lågdose inhalasjonssteroid og kortidsverkande beta 2 agonist ved behov. Han har tidlegare fått påvist forhøgja spesifikt IgE mot katt. Han har fått ny kjærast som har katt. Etter at han treffe henne, har astmaplagene hans auka, og han har fått astmaanfall i leilegheita hennar. No er han i ferd med å flytte inn hos kjærasten.

**Kva bør fastlegen prioritere i denne situasjonen?**

- A** Kontrollere inhalasjonsteknikk og få greie på kor mykje inhalasjonssteroid pasienten tek
- B** Tilrå at pasienten trappar opp astmamedisineringa til middels høg dose inhalasjonssteroid kombinert med eit antihistamin
- C** Tilrå at pasienten trappar opp astmamedisineringa til lågdose inhalasjonssteroid kombinert med langtidsverkande beta 2 agonist
- D X** Rå pasienten frå å flytte inn hos sin nye kjærast, om katten ikkje blir omplassert

00002563325903c70

94

Ein 30 år gammel mann er tilvist poliklinikken på sjukehuset pga. cyanose. Pasienten har hatt blåleg misfarging av fingrane i mange år. Ikkje vêravhengig. Han kjenner seg frisk og har ingen andre symptom. Det er normale funn over hjarte og lunge. Røntgen thorax er normalt. Det blir teke to arterielle blodgassar av pasienten, éin med pasienten pustande romluft og éin med oksygen 5 liter/min. Resultata i tabellen under.

	Pustande romluft	Med ekstra oksygen	Referanseområde
pH	7,39	7,39	7,35 - 7,45
PaCO <sub>2</sub>	5,9	5,9	4,70 - 6,00 kPa
PaO <sub>2</sub>	7,4	7,5	10,0 - 14,0 kPa
HCO <sub>3</sub> <sup>-</sup>	24	24	22,0 - 26,0 mmol/L
BE	0,5	0,5	-3,0 - 3,0
Hb	17,8	17,8	13,4 - 17,0 g/dL

**Kva type funksjonsforstyrring ligg føre?**

- A X** Høgre til venstre shunt
- B** Lungesjukdom med ventilasjons/perfusjonsforstyrring
- C** Forstyrning av respirasjonssenteret
- D** Primær nyresjukdom

00002563325903c70



95

Ei 78-år gamal kvinne blir innlagd i akuttmotaket fordi ho er svimmel og ustø. Ho er behandla for hypertensjon med kalsiumblokkar, Angiotensin-II reseptor antagonist og eit tiazid-diuretikum. Ho bruker ingen andre medisinar.

Blodtrykk sitjande: 140/72 mmHg, Blodtrykk ståande: 137/69 mmHg.

Blodprøvar:

	Aktuell verdi	Referanseverdi
S-natrium	128 mmol/L	137-145
S-kalium	3,1 mmol/L	3,6-4,6
S-kalsium	2,23 mmol/L	2,15-2,51

**Kva er den mest sannsynlege årsaka til hyponatremien hos denne pasienten?**

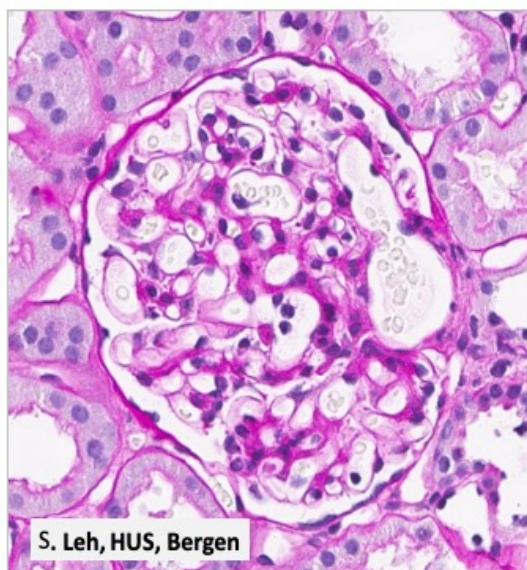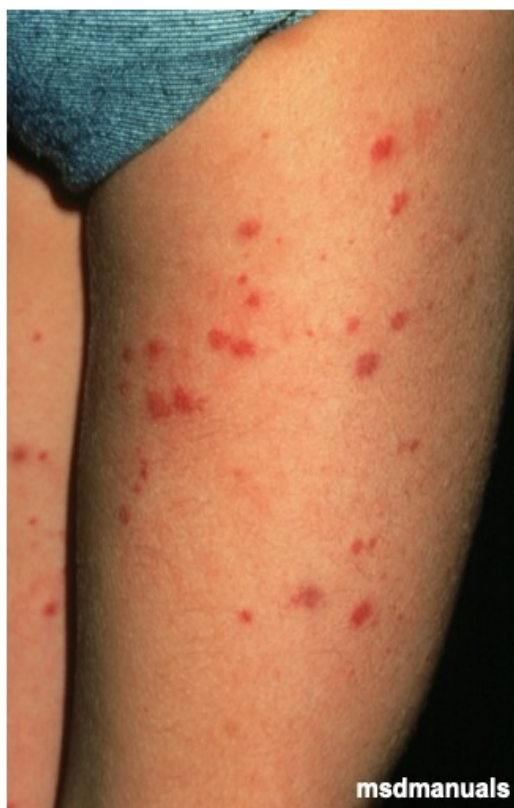- A Biverknad av Kalsiumblokkaren
- B X** Biverknad av tiazid-diuretikum
- C Hypovolemi
- D Biverknad av Angiotensin-II reseptor antagonist

0000296332993c70

96

Ei 19 år gamal kvinne utviklar hematuri, moderat proteinuri og lett forhøgja kreatinin. Ho har i tillegg magesmerter og eit utslett på låra (sjå på biletet). Ein nyrebiopsi viser glomerulære forandringar som i vedlagt bilete. Immunhistokjemi: positivitet for IgA og komplementfraksjon C3. Elektronmikroskopisk ser ein nedslag av immunkomplekstypen i mesangiet.

**Kva for sjukdom er mest sannsynleg?**



- A Lupus nefritt
- B X** IgA vaskulitt (Henoch Schönlein Purpura)
- C Goodpasture syndrom
- D Granulomatose med polyangiitt (Wegener)

000025f43325903c70

**97**

Ei 56 år gamal kvinne som bruker ACE-hemmar for høgt blodtrykk og metformin for diabetes type 2, blir innlagd på lokalsjukehuset der du er på vakt kl. 23:00 om kvelden. Blodtrykket hennar er 90/60 mmHg og ho verkar sjuk. Ho har kasta opp og hatt diare i nokre dagar.

	Aktuell verdi - venøst blod	Referanseverdi - venøst blod
Kreatinin	577 µmol/L	60-90
Karbamid	22 mmol/L	2,6 - 6,4
Kalium	4,7 mmol/L	3,6 - 5,0
Glukose	7,2 mmol/L	3,9 - 6,0
pH	6,92	7,32 - 7,43
Laktat	12 mmol/L	0,3-1,5

Diuresen er svært sparsam. ACE-hemmar og metformin blir stoppa.

**Kva er beste tiltak?**

- A Pasienten må så raskt som mogleg få antidot mot metformin
- B X** Pasienten må stabiliserast med i.v. væske, pressor og bikarbonat og så raskt som mogleg overflyttast til sjukehus med dialysemoglegheit.
- C Pasienten bør få rikeleg med intravenøs væske og diuretika og timediuressen bør haldast > 100ml/ t over natta
- D Pasienten bør leggjast på intensivavdelinga over natta med bikarbonat og saltvassinfusjon, og i tillegg pressor for å heve blodtrykket

000025f43325903c70

**98**

Ei 79 år gamal kvinne blir lagd inn på sjukehuset der du arbeider fordi fastlegen hennar har målt blodtrykket hennar til 220/120 mmHg. Ho har kjent hypertensjon og står på kalsiumblokkar (nifedipin depot 30 mg x 1) og angiotensin II reseptorantagonist (kandesartan 16mg x 1). Ho har lett hovudverk og er litt tungpusta. I mottakinga er kliniske og biokjemiske undersøkingar upåfallande bortsett frå at BT er 225/125 mmHg. Ho er ikkje heilt sikker på om ho har teke dei faste medisinarane sine same morgon og er litt oppskjærta pga. eit barnebarn som er lettare skadd i ei sykkelulykke.

**Korleis handterer du dette best?**

- A Pasienten blir lagd inn på medisinsk overvaking og få intravenøs blodtrykksmedisin
- B X** Pasienten blir lagd inn til observasjon på sengepost og får tilskot av dei vanlege blodtrykksmedisinane sine
- C Pasienten kan reise heim med resept på roande medisinar
- D Pasienten kan reise heim same dag med dobling av begge blodtrykksmedisinar

000025f43325903c70



99

Ein 72 år gamal mann med kronisk nyresjukdom og biopsiverifisert hypertensiv nefrosklerose kjem til deg til kontroll på fastlegekontoret. Hans eGFR er 32 ml/min/1.73 m<sup>2</sup> (ref > 60), blodtrykket er 135/68 mmHg og albumin/kreatinin ratio i urinen er 125 mg/mmol (ref < 3). Han røykjer og er overvektig med BMI på 35 Kg/m<sup>2</sup>. Han bruker ACE-hemmar (enalapril 5 mg x 1), beta-adrenerg reseptorblokkar (metoprolol depot 50 mg x 1) og kalsiumblokkar (nifedipin depot 30 mg x 1), statin og acetylsalisylsyre.

**Kva er det viktigaste omgåande tiltaket ein kan gjere for å bremse progresjonen av pasientens kroniske nyresjukdom?**

- A Oppfordre pasienten til røykjestopp
- B Oppfordre pasienten til vektnedgang til BMI < 30
- C X** Auke ACE-hemmar-dosen for å redusere proteinuri
- D Erstatte ACE-hemmar med auka dose nifedipin

000025f43325903c70

100

Ei 34 år gamal kvinne er under utgreiing hos fastlegen fordi ho er trøytt og har nedsett ålmenntilstand. Blodprøvane viser:

Prøve	Prøvesvar	Referanseverdi
Ionisert kalsium	1,10 mmol/L	1,13-1,28
Fosfat	1,75 mmol/L	0,85-1,50
1,25(OH) <sub>2</sub> -vitamin D	25 pmol/L	60-208
25(OH)-vitamin D	20 nmol/L	50-113
Parathyroideahormon (PTH)	13,5 pmol/L	1,3-6,8
ALP (alkalisk fosfatase)	250 U/L	35-105
Kreatinin	185 µmol/L	45-90
estimert GFR	30 ml/min/1,73m <sup>2</sup>	>60

I tillegg er GT, ASAT, ALAT og bilirubin normale.

**Kva diagnose er mest samsvarande med alle desse blodanalysane?**

- A X** Sekundær hyperparathyroidisme pga. kronisk nyresvikt
- B Primær hyperparatyreoidisme
- C Sekundær hyperparatyreoidisme pga. hypokalsemi
- D Sekundær hyperparatyreoidisme pga. vitamin D-mangel

000025f43325903c70

101

Ein 56 år gamal mann med primær hypertensjon kjem til kontroll. Han er elles frisk. Han bruker kalsiumblokkar (amlodipin) 10 mg dagleg. Blodtrykket er i dag 179/92 mm Hg. Lab-prøvane viser:

	Aktuell verdi	Referanseverdi
Albumin-kreatinin-ratio (AKR)	3,8 mg/mmol	0-3
Kreatinin	90 µmol/l	60-105
Na	144 mmol/l	137-145
K	3.9 mmol/l	3.6 – 4.6

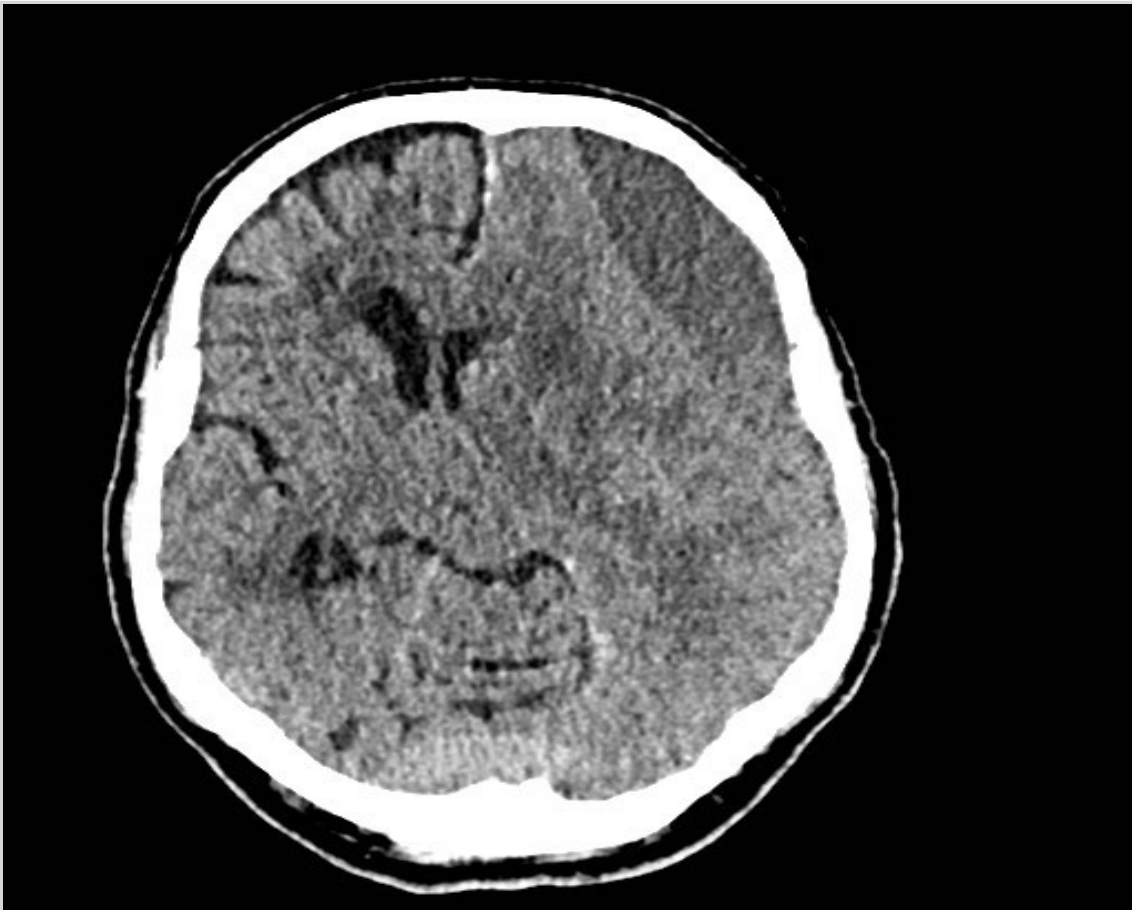**Kva er det mest riktige tiltaket no?**

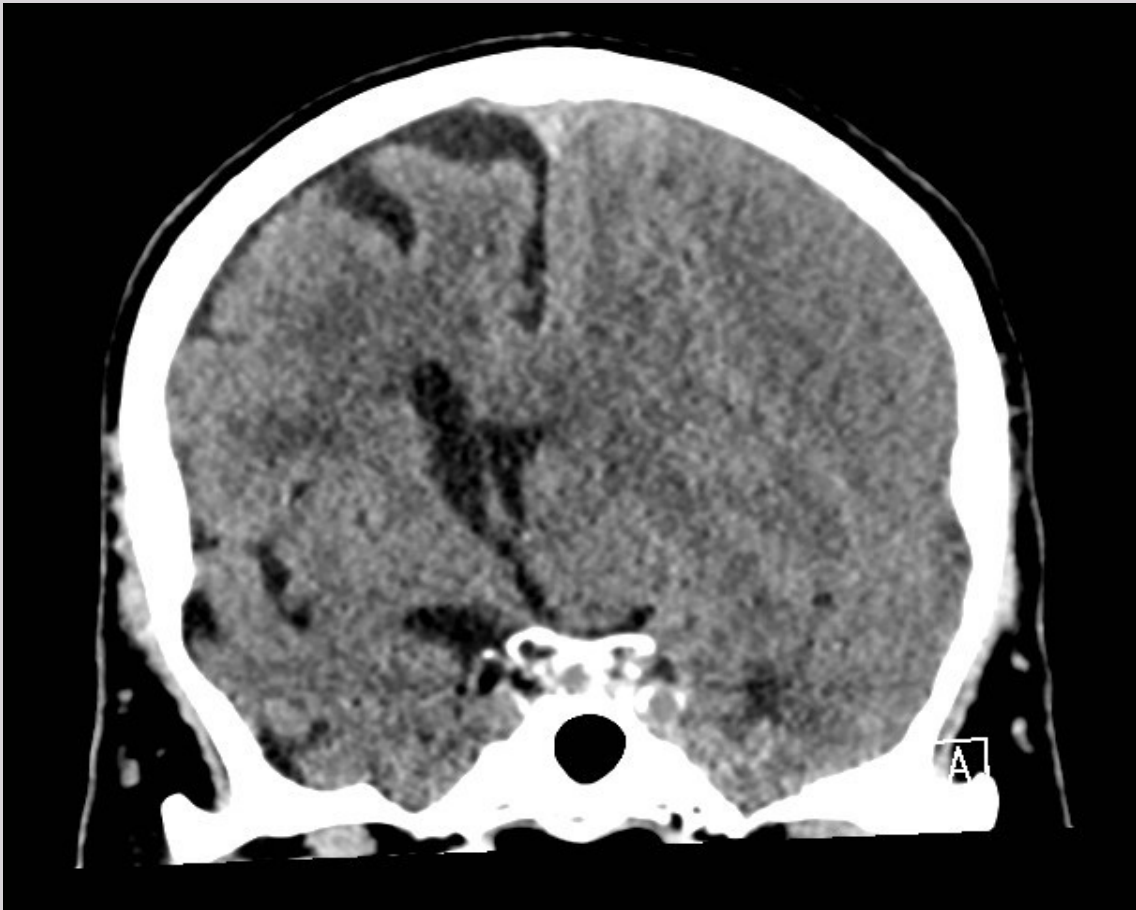- A Leggje til beta-blokkar
- B Auke dosen med Amlodipin
- C X** Leggje til ACE-hemmar
- D Leggje til tiazid

000025f43325903c70

**102**

83 år gamal, tidlegare stort sett frisk mann. Kronisk atrieflimmer og antikoagulert med warfarin (Marevan). Siste veker gradvis meir gløymesk, og ektefelle synest han snakkar utydeleg. Siste veke vanskar med å kneppe skjorteknappar. Fastlegen finn ein lett høgresidig hemiparese, og blanda sensorisk/motorisk afasi. Han blir tilvist til ei CT-undersøking av hovudet.





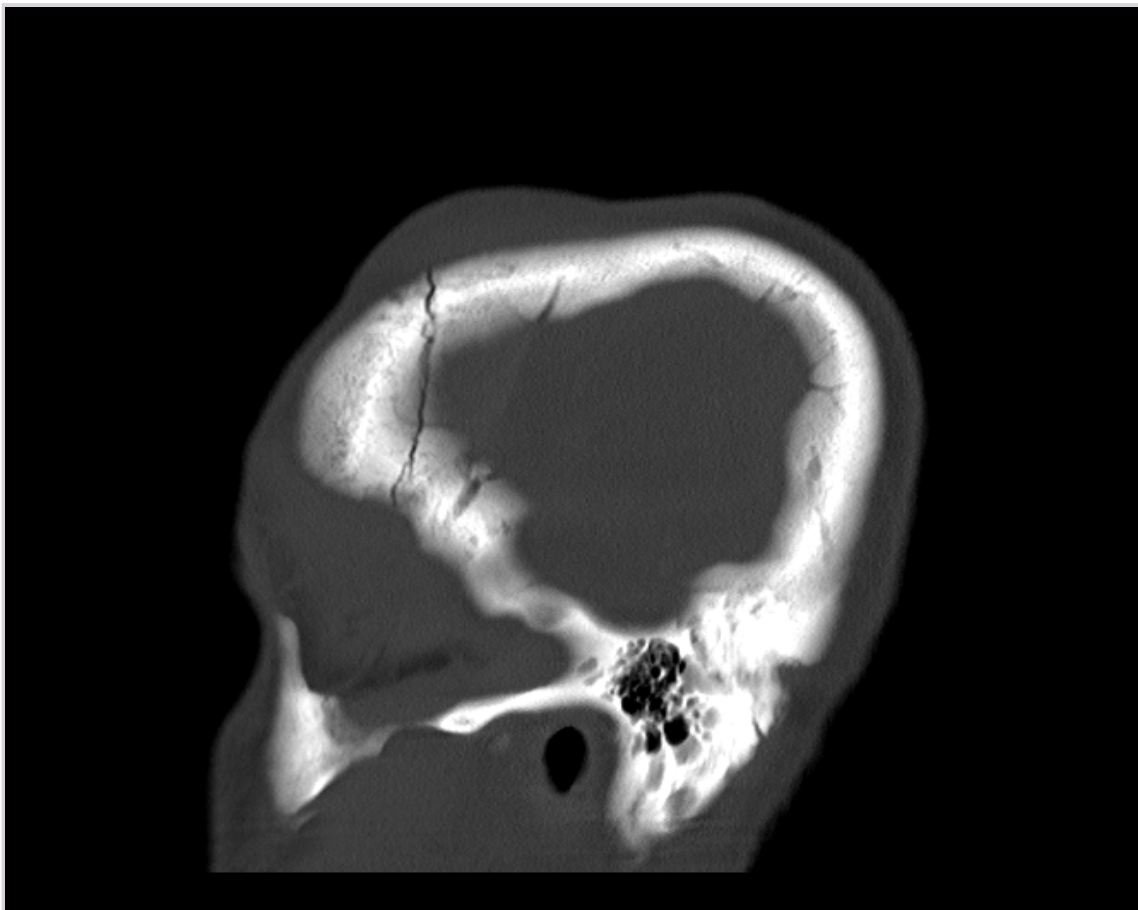
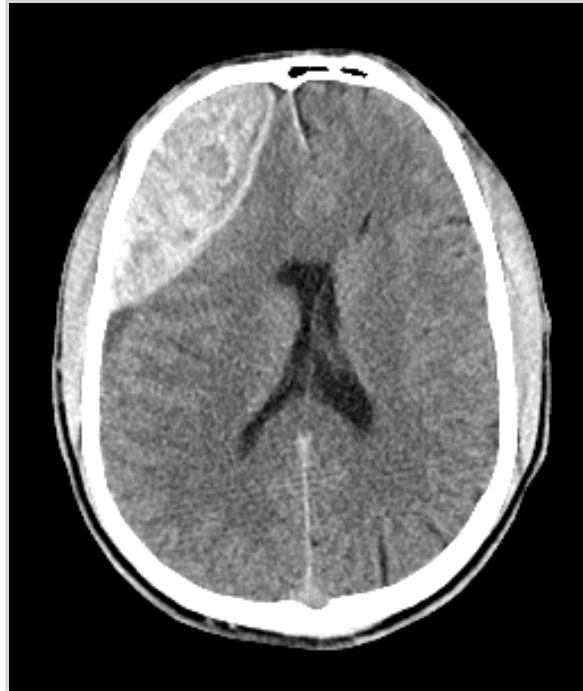Kva viser bileta?

- A Intraaksial tumor h gre frontallapp
- B Spontant intracerebralt hematom venstre side
- C Epiduralt hematom frontalt (med br t i os frontale) venstre side
- D X** Kronisk subduralt hematom venstre side

000025643325903c70

**103**

25  r gamal mann som har vore p  fest og drukke alkohol. Tok ein baklengs salto og slo hovudet ved landing. Kortvarig medvitslaus etter hovudtraumet. Vaknar til, men er tr ytt og vanskeleg   vekkje. Klagar over aukande hovudverk og nummenheit i ansiktet. P  legevakt akutt forverring med oppkast og fallande medvit. Han blir lagd inn p  sjukehus og det blir gjort ei CT-unders king av hovudet.



Kva slags hovudskade ligg føre?

- A Kronisk subduralt hematom (med brøt i os occipitale) høgre side
- B Spontant intracerebralt hematom venstre side
- C Akutt subduralt hematom venstre side
- D X** Epiduralt hematom frontalt (med brøt i os frontale) høgre side

00002963325903c70

104

Ein 25 år gamal mann oppsøker deg på kontoret fordi han i nokre år har registrert at han har sprunge saktare enn andre på same alder og fordi han no også har merka at finmotorikken i hendene er vorten redusert. Han har tidlegare hatt ein del overtrakk og er vorten operert med avstiving av den ene ankelen. I tillegg synest han at balansen og at følesansen i føtene har vorte dårlegare.

**Kva er mest sannsynlege sjukdomsgruppe?**

- A Myelopatiar
- B X** Polynevropatiar
- C Myopatiar
- D Nevromuskulær lidning

000025f43325903c70

105

Ei 25 år gamal tidlegare frisk kvinne får brått innsetjande intense smerter i venstre side av ansiktet og oppsøker deg på legevakt. Ho har teke seg på auget så mykje at det er raudt (konjunktival injeksjon). Du ser elles at pupillen er mindre på venstre side og augeloksspalta er klart mindre på venstre side.

**Kva for eit tiltak bør gjerast først?**

- A MR caput
- B X** O<sub>2</sub> på maske
- C Håstetilvising til augelege
- D X CT angiografi av precerebrale og cerebrale kar

000025f43325903c70

106

Ein student blir funnen i dårleg forfatning på studenthybel. Du får vite av andre som bur i kollektivet, at det har vore høgt alkoholinntak i samband med fadderveka som er i gang. Dei er usikre når det gjeld anna rusmisbruk, men fortel at det er amfetamin i omløp. Det skal ha vore eit opptaksrituale der han måtte ete bederva mat og drikke kaffi utblanda med sprit av ukjent opphav.

Han er sløv med djup, rask ventilasjon. Han har tørre slimhinner og sidelike pupillar med normal lysreaksjon. Utydelege papillegrenser ved oftalmoskopi. Han samarbeider dårleg, men ingen lateralisierende funn ved nevrologisk undersøking. Normalt BT og ingen feber. Arteriell blodgass viser alvøleg metabolsk acidose.

**Kva diagnose bør mistenkjast?**

- A Amfetaminintoksikasjon
- B Botulisme
- C Wernickes encephalopati
- D X** Metanolforgifting

000025f43325903c70

107

Ein 70 år gamal pensjonert kontorarbeidar oppsøker fastlegen fordi han siste veka fleire gonger har sett striper av blod i slimet han hostar opp om morgonen. Han fortel at han hadde ei «kraftig forkjøling» for eit par månader sidan, men føler den framleis ikkje har gått heilt over. Kjenner seg sliten og med lite ork i det daglege. Samtidig gått ned 5 kg i vekt. Han har røykt 2 pakker rulletobakk i veka sidan militærtjenesta. Bruker berre Albyl-E. Normale kliniske funn. Normale blodprøvar. Rtg thorax skildrar ein forstørtra høgrehilus.

**Kva e det riktig å tilvise pasienten til?**

- A CT thorax
- B Rekreasjonsopphald
- C X** Pakkeforløp lungekreft
- D Hematologisk utgreiing

000025f43325903c70

108

Du er fastlege for ei 55 år gamal kvinne som vart kurativt behandla for brystkreft for halvtanna år sidan med kirurgi, strålebehandling og kjemoterapi. Ho kjem no fordi ho kjenner seg trøytt og slapp. Ho orkar lite, synest ho hugsar dårleg, og søv meir enn før ho vart sjuk. Ved klinisk undersøking finn du ikkje noko spesielt.

**Kva er den mest sannsynlege forklaringa på symptoma hennar?**

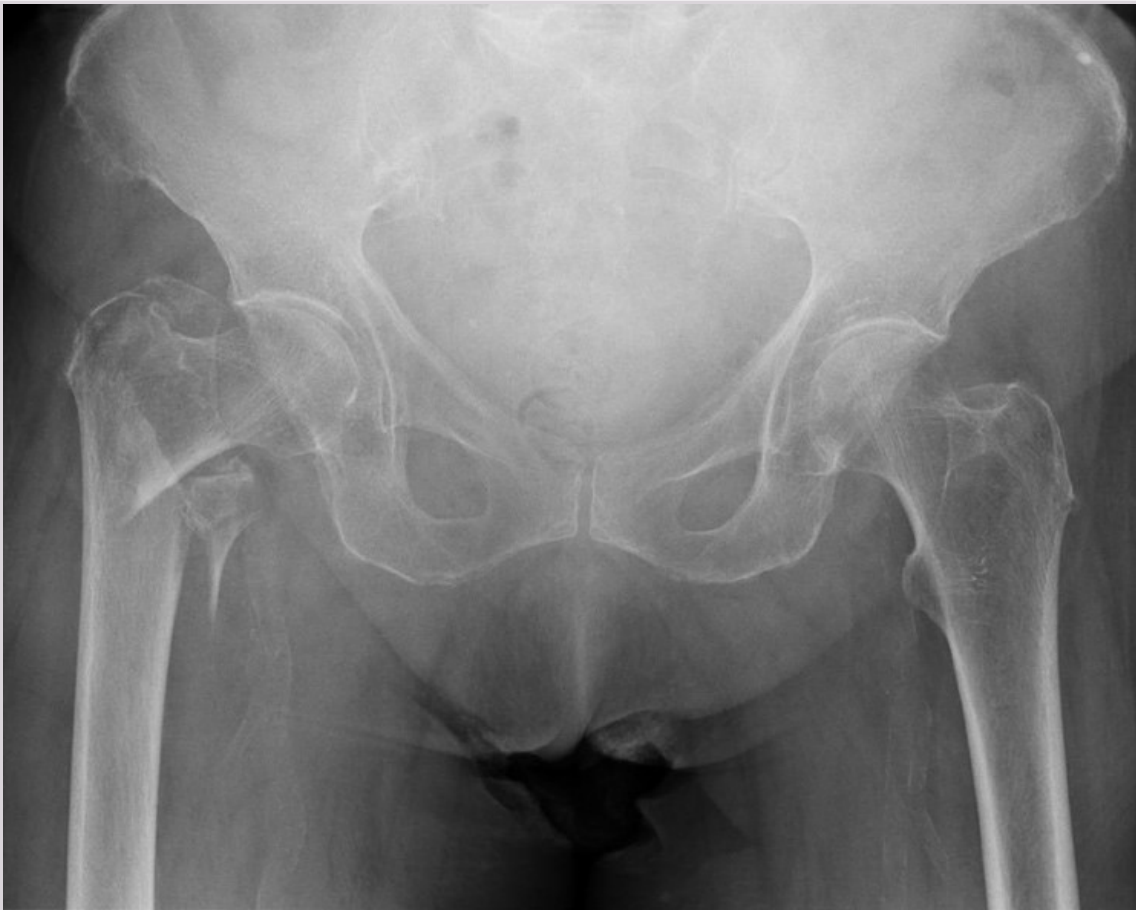- A Anemi
- B Hypothyreose
- C Residiv av kreftsjukdomen
- D X** Etterverknader etter kreftsjukdom og behandling

00002963325903c70

109

Ein 85 år gamal mann kjem til akuttmottaket på sjukehuset med sterke smerter i høgre hofte etter fall. Det blir teke røntgen av bekken og aktuell hofte.

**Kva viser røntgenbiletet?**



- A Lårhalsbrot
- B X** Trokantært brot
- C Subtrokantært brot
- D Femur skafffraktur

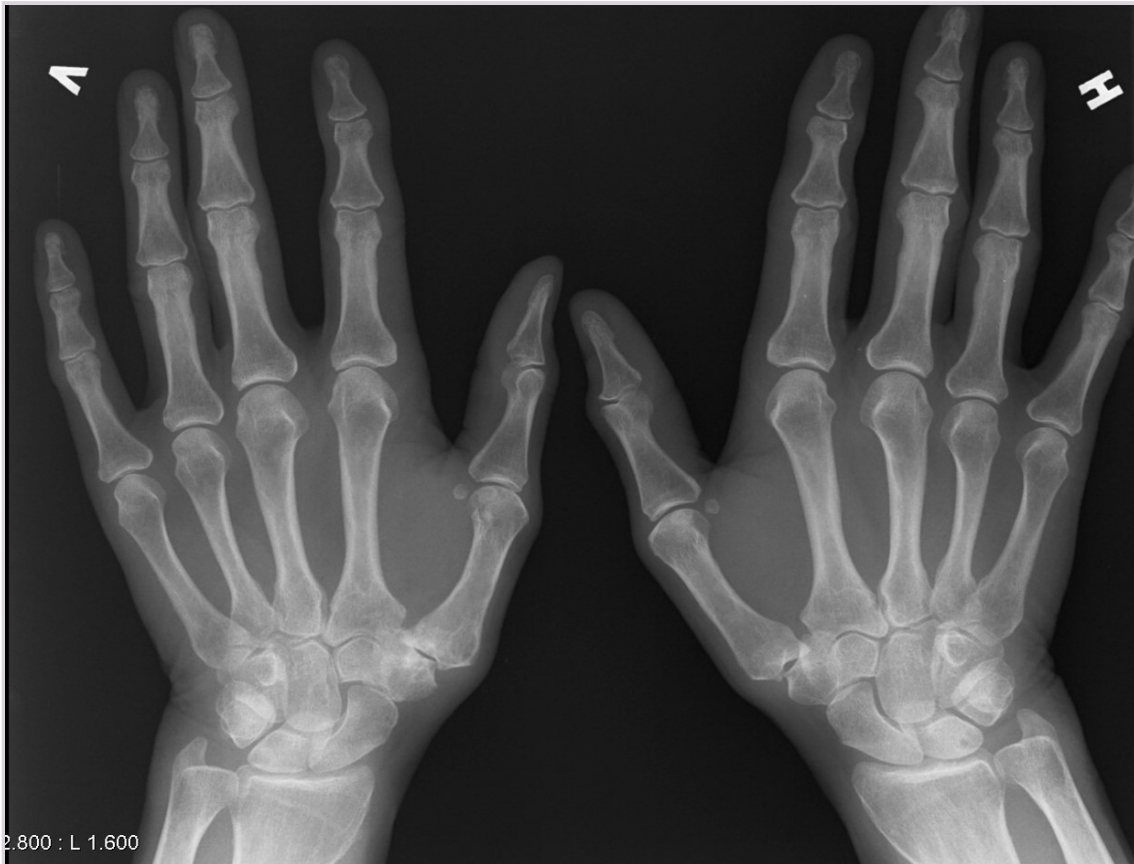00002963325903c70



110

Ei 52-årig kvinne er tilvist frå fastlege pga. fleire veker med smerter i grunnleddet til venstre tommel. Du tek i mot henne på ortopedisk poliklinikk. Smertene kjem hovudsakleg ved belastning, ho har ikkje vondt i kvile eller på natta. Ved undersøking har ho vondt ved all rørsle i tommelen, og smertene aukar ved isometriske testar. Tommelen er stukkingsøm. Det er noko hevelse på venstre side samanlikna med høgre, det er elles normal distal nevrovaskulær status.

**Kva mistenkjer du ut i frå røntgen og klinisk undersøking?**



- A Stressfraktur i basis av grunnfalangen på tommel
- B De quervain tenosynovitt
- C X** Artrose i CMC1
- D Karpaltunnelsyndrom

000025f43325903c70

111

Du står i mottakinga i traumeteamet på eit lite sjukehus. Det kjem inn ein 32 år gamal mann som under reparasjon av bilen sin har fått venstre legg i klem under bilen. Han har hatt beinet i klem i 2 timar. Når han kjem inn, palperer du leggen og finn at den er svært hoven, stinn, bleik og utan puls distalt. Han kan ikkje bevege foten i ankelledd eller tær.

**Kva er beste tiltak for å redde ekstremiteten?**

- A Gje trombolytisk behandling
- B Gje lågmolekylært heparin som antikoagulasjon
- C X** Gjere fasciotomi av muskellosjane i leggen
- D Leggje traksjon over leggen

000025f43325903c70

112

Pasienten er ein 68 år gamal mann som har hatt hjarteinfarkt, men utover det er han frisk. Røykjer 20 sigarettar per dag. Han har vore plaga med ryggsmarter i heile livet, men desse har gradvis vorte verre dei siste 4–5 åra. Han er lite aktiv, og fortel at gangdistansen hans er veldig redusert. Han klarer ikkje gå meir enn 100 meter før han kjenner smarter i beina og beina dovnar. Han må då stoppe opp og bøye seg litt. Etter ei lita stund kan han gå vidare før han må stoppe att. Han seier det er betre å gå litt framoverbøyd. Ved klinisk undersøking finn du ikkje nokon nevrologiske utfall. Han har normale pulsar i underekstremitetane.

**Kva er mest sannsynlege diagnose?**

- A Bilateral hofteartrose
- B Prolaps
- C Claudicatio intermittens
- D X Spinalstenose

000025f43325903c70

113

Pasienten er ei 12 år gamal jente som kjem til deg som ålmennelege saman med mor si. Mora fortel at ho synest jenta har ein skeivskap i ryggen, og det har ikkje fungert å be henne om å rette seg opp. Ho har ingen smarter, og spelar fotball på fritida. Ho har ingen plager og synest mora masar veldig. Du undersøkjer henne og det er ikkje nokon beinlengdeforskjell. Det er litt forskjellig nivå på skuldrene og du kan kanskje mistenkje at det er ein liten skeivskap torakalt sidan høgre scapula står litt ut.

**Kva er mest sannsynlege diagnose, og kva hva er beste tiltak?**

- A Funksjonell skoliose, tilvise til fysioterapi for trening
- B Thoracal deformitet, tilvise til thorax kirurg for vurdering
- C X Idiopatisk skoliose, tilvise til ortoped for vurdering
- D Dårleg haldning, og dette vil gå seg til og er heilt ufarleg

000025f43325903c70

114

Du er LIS1 i skademottak, og har fått inn ei 62 år gamal kvinne med handleddsfeilstilling. Røntgen av handleddet viser ekstraartikulær distal radiusfraktur med dorsal feilstilling. Bakvakta har sett på bileta og har tilrådd reponering og konservativ behandling i første omgang.

**Kva er viktigast for eit godt reponerings- og behandlingsresultat?**

- A Planleggje gipsinga slik at det å leggje på gipsen går så raskt som mogleg etter at reponeringa er gjort
- B Å bruke C-boge for å ha kontroll på stillinga undervegs
- C At den som reponerer, er sterk
- D X At pasienten har fullgod brothematomanestesi

000025f43325903c70

115

**NB Fasit ble endret på dette spørsmålet! Opprinnelig fasit er markert med X, poengiving til eksamen er gitt i 2. kolonne**

Ei 60 år gamal kvinne har ein plagsam kul i knehasen. Du kan enkelt kjenne han, han er ca. 3 cm i diameter og kjennest ganske fast ut. Han er glatt på overflata. Ho har hatt han i fleire år, men han har byrja å plage henne den siste tida. Ho har aldri hatt nokon plager med knea sine og liker å gå lange turar. Kulen er særleg plagsam når ho set seg på huk. Det har vorte tydeleg meir plagsamt siste 2 månader, sannsynlegvis har han vakse. Ho ønskjer å få han fjerna.

**Kva for biletmodalitet er riktigast å starte med?**

- A 0 Røntgen av kne (stående bilete)
- B X 0 MR av kne  
Oppgaven tas ut jf. sensurmøtet 08.12.2020.
- C 0 Ultralyd av kne
- D 0 Røntgen og ultralyd av kne

000025f43325903c70



116

Kvinne fødd i 1954 vart operert med kneprotese for artrose for 17 dagar sidan. Kjem no tilbake til akuttmottaket med aukande smerter. Stinga vart tekne for 3 dagar sidan. Du finn eitt raudt område rundt arret distalt, nokre få gule flekker i bandasjen. Ho bøyer berre til 60°.

**Kva er det riktige å gjere med denne pasienten?**

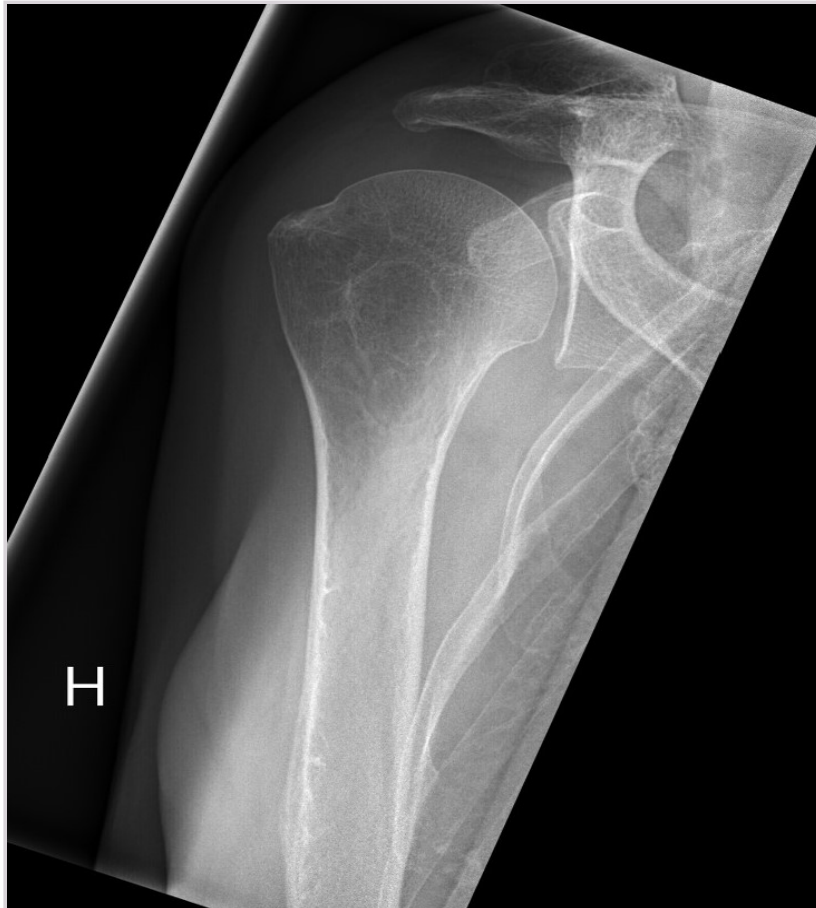- A Mikrobiologisk undersøkinga av væska i kneet
- B X** Måle infeksjonsparametrar i blod
- C Kloksacillin peroralt
- D MR av kneet

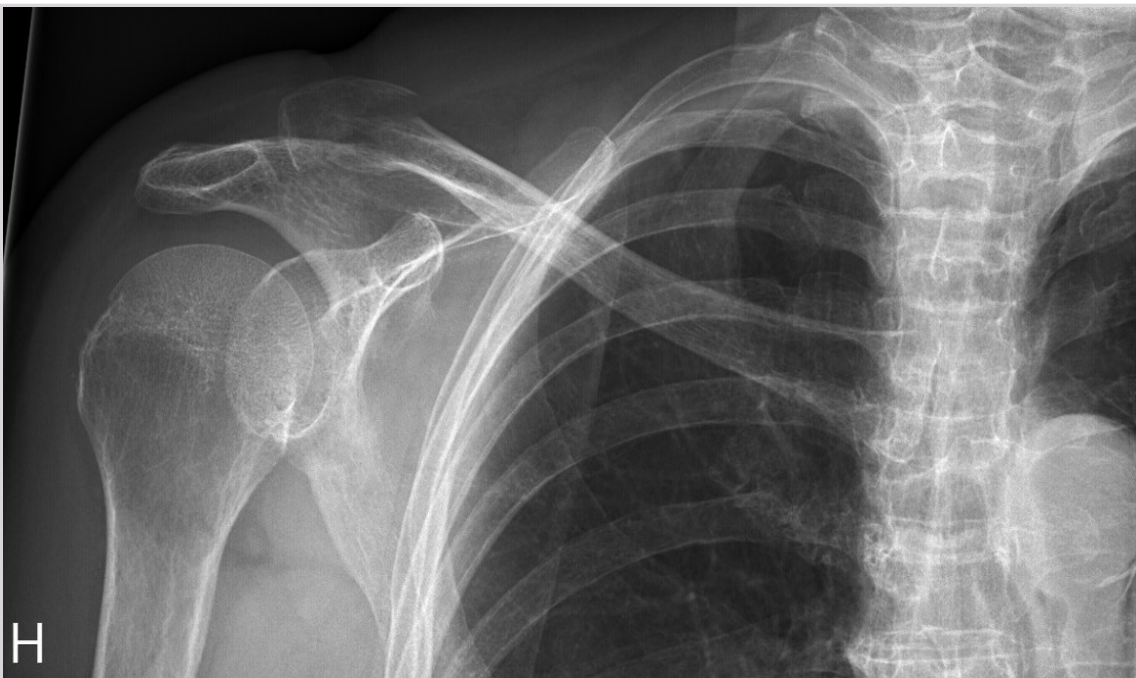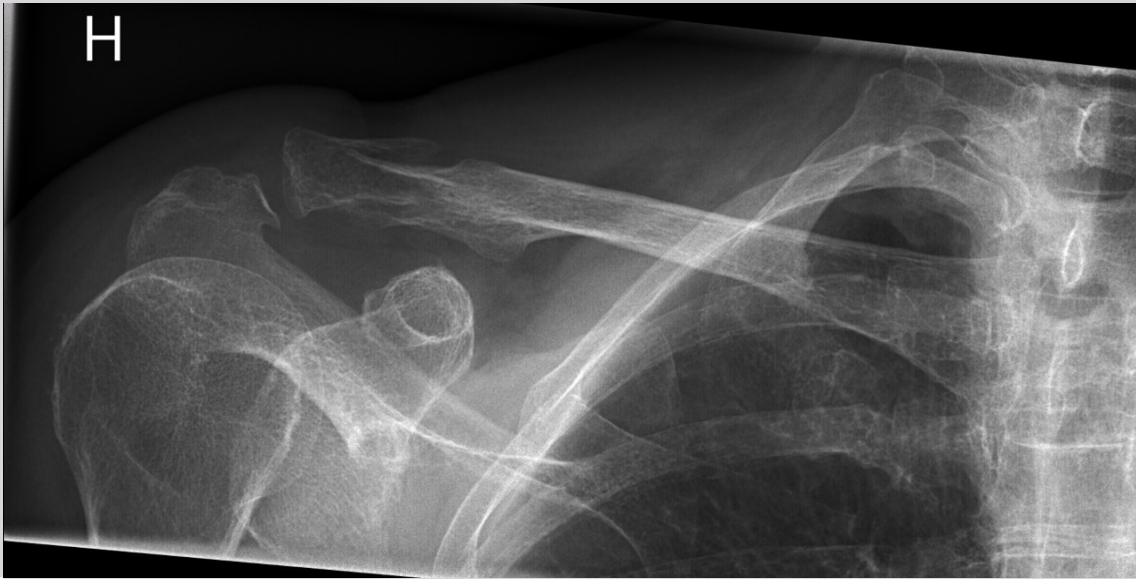000025f43325503c70

117

Ei 75 år gamal kvinne snubla heime for to dagar sidan og slo høgre skulderområde. Ho har vedvarande smerter i høgre skulder. Det er hevelse og palpasjonsømhheit ved høgre acromio-clavicularledd og smerter ved skulderrørsle som er mest uttalt ved ekstensjon.

**Kva slags skade viser bileta?**

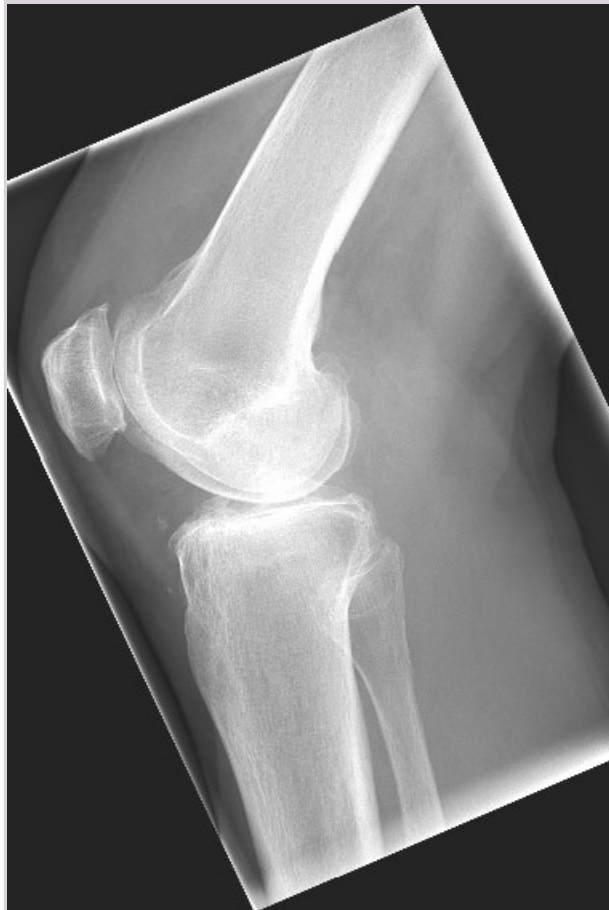
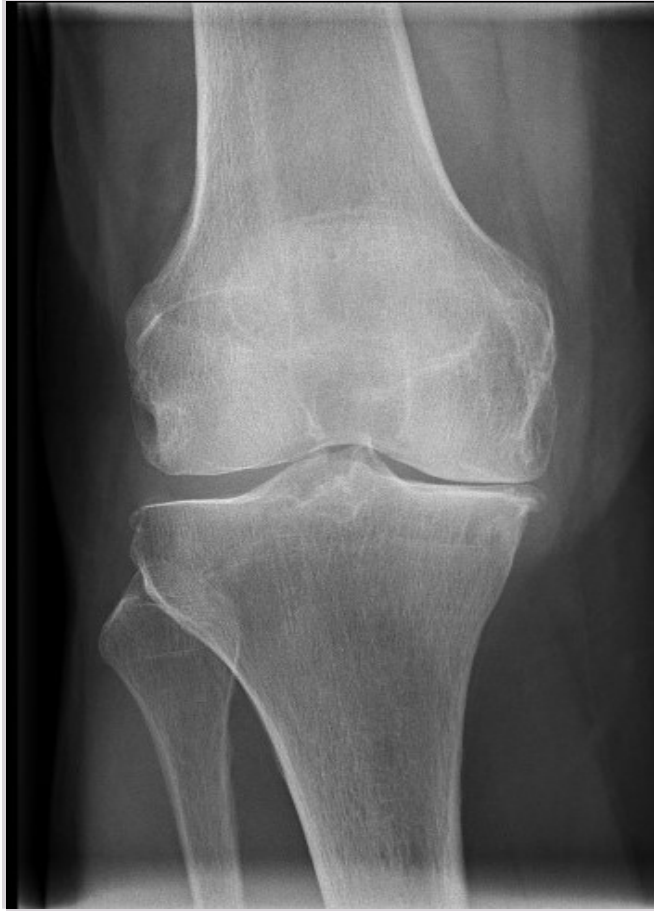


- A Fractura collum chirurgicum humeri
- B Diastase i acromio-clavicularleddet
- C Ingen skade
- D X Claviculafraktur

000025643325903c70

118  
Ei 72 år gamal kvinne hadde eit vridingstraume på ski. Fekk kraftige smerter i kneet.  
Kva viser bileta?



- A Fraktur av patella
  - B Medial tibio-condylfraktur
  - C X** Kneleddsartrose
  - D Normalt funn
- 

000025f43325903c70

119

Du er lege i barnemottak, og ei jente på fire år kjem tilvist frå fastlege då ho i dag tidleg ikkje ville gå sjølv. Ho gret då mor skulle kle på henne og har i dag berre villa bli boren og klengjer seg til mor. Ho er elles frisk frå før, og har dei siste dagane hatt litt rennande nase og hosta lett. Når du undersøker henne, får du klart inntrykk av at rørsle i høgre hofta gjer vondt, medan rørsle i kne og anklar går greitt. Ho er afebril og i god ålmenntilstand. Negativ CRP. Du bestiller ei ultralydundersøking av høgre hofta som viser auka væske.

**Kva er den mest sannsynlege diagnosen?**

- A Juvenil idiopatisk artritt
  - B X** Serøs coxitt
  - C Purulent artritt
  - D Epifysiolyse av caput femoris
- 

000025f43325903c70

120

Ein 12 år gamal gutt kjem til akuttmottaket pga. brystmerter. Han fekk akutt vondt under ein handballkamp. Han seier at det kjendest som "knivar i hjartet", men at det gav seg av seg sjølv etter rundt eitt minutt. Han svima ikkje av og var ikkje svimmel eller kvalm. Etterpå har han kjent seg heilt fin. Det kjem fram at han har hatt 4–5 liknande episodar det siste halvåret, men aldri tidlegare under aktivitet. Ved klinisk undersøking er det symmetriske pulsar i hender og føter, ingen bilyd og også elles heilt normale funn i status.

**Kva for ei av følgjande tilleggsopplysningar tilseier tilvising til barnekardiolog?**

- A Han var gjennom ei kateterbasert lukking av duktus ved 3 års alder
  - B Morfaren hans hadde hjartefarkt ved 63 års alder
  - C X** Den eldre bror hans døyde plutseleg ved 14 års alder
  - D Blodtrykk 126/85 mmHg (95-persentilen)
- 

000025f43325903c70

121

Eit foreldrepar kontaktar deg som fastlege fordi den 24 dagar gamle guten deira framleis er synleg gul. Barnet fekk lysbehandling eit døgn, men ved ein feil vart det ikkje teke blodprøvar under opphaldet. Han vog 3390g ved fødselen og er fullboren og fullamma. Vekst og trivsel har vore heilt normale. Ved undersøking finn du eit sprudlande barn med heilt normale funn i status bortsett frå ein lett gulfarge i sclera. Blodprøvane viser Hb 15.2 g/dl (ref. 8,7-16,9), CRP mg/L < 5 (normal) og totalbilirubin forhøgja 92 umol/L (ref. ved 5 dagars alder < 200, ved 1 månads alder < 20 ), av dette konjugert 36 umol/L (ref < 17).

**Kva er beste tiltak?**

- A X** Omgåande innlegging for utgreiing
  - B Roande beskjed om at dette er ein fysiologisk normalvariant
  - C Utvida blodprøvetaking og oppfølging via telefon over helga
  - D Sjå an utviklinga og ta kontrollprøve om ei veke
- 

000025f43325903c70

122

Ein 2 månader gamal gutt har følgd det vanlege vaksinasjonsprogrammet så langt. Han har vore forkjøla i to veker, men har no hatt nokre få dagar med gradvis utvikling av kraftige hosteanfall med seriar av ekspirasjonar etterfølgde av inspiratorisk stridor. Barnet er elles i fin form og et godt. Du har tilgang til PCR som gjev svar fort og viser positiv på Bordetella pertussis.

**Kva er riktig behandling vidare?**

- A Startar behandling med erytromycin og blir sendt heim
  - B X** Innlegging i sjukehus, startar behandling med erytromycin
  - C Innlegging i sjukehus for observasjon utan spesielle tiltak
  - D Blir sendt heim utan behandling med beskjed om å ta kontakt ved forverring
- 

000025f43325903c70

123

Ein 5 år gamal gut kjem til deg på legekantoret med far ein tysdag. Dei har vore på hyttetur på Sørlandet den føregåande helga, guten fekk då fleire bit av flått på laurdagen, men desse vart fjerna. På eit av desse bita har det frå sundagen vore eit raudt infiltrat som er 2 cm i diameter.

**Kva er mest korrekte tiltak?**

- A X** Inga utgreiing eller behandling. Beskjed om ny kontakt dersom utslettet veks utover 7 dagar
- B** Startar behandling med fenoksymetylpenicillin peroralt i 14 dagar
- C** Måler antistoff mot borrelia og ventar på svar før du vurderer behandling
- D** Legg inn på sjukehus for å vurdere behandling med antibiotika intravenøst

000025f43325903c70

124

Ei tidlegare frisk 6 år gamal jente kjem til deg som fastlege på strakshjelp-time saman med mor. Jenta har skrant litt i løpet av den siste veka. Ho har klaga over halsvondt, hatt lett redusert allmentilstand og feber som har kome og gått. Ho har friskna til siste to dagar og er no i god form utan plager, men mor merka hovne lymfeknutar på halsen i går.

Ved undersøkinga er jenta i god ålmentilstand, ho er raud i svelget og du palperer forstørre og elastiske lymfeknutar på begge sider av halsen.

**Kva er mest korrekte tiltak?**

- A X** Sjå tilstanden an utan fleire undersøkingar. Eventuell kontroll om lymfeknutane ikkje går tilbake i løpet av nokre veker
- B** Tilvise jenta til barnelege for utgreiing
- C** Tilvise til ultralyd av collum
- D** Ta halsprøve og blodprøvar med tanke på å finne årsaka til dei hovne lymfeknutane hennar

000025f43325903c70

125

Ein 20 år gamal tidlegare frisk elektrikar finn det spennande å prøve ut ulike rusmiddel i helgane, men er alltid i fin form og på jobb igjen måndag. Han trenar på treningsstudio 2 gonger i veka og passar jobben sin. Ein torsdag morgon kjem han ikkje på jobb, og kollegaene dreg heim til han. Han verkar forskremt og skriv på ein lapp at dei ikkje kan snakke, for det er mikrofonar i veggene i leilegheita hans. Då han kom heim i går, var loket på søppeldunken ope fordi PST hadde vore og montert overvåkingsutstyr. Han avviser at det var vinden som hadde blåse opp loket.

**Kva er mest sannsynlege diagnose?**

- A** Vrangførestillingsliding
- B** Schizofreni
- C** Paranoid personlegdomsforstyrning
- D X** Rusutløyst psykose

000025f43325903c70

126

Du arbeider som LIS1 ved ein akuttpsykiatrisk post og tek imot ein 22 år gamal mann som er uroleg, klart oppstemt, har taleflaum og er irritabel.

**Kva er det aller viktigaste å få svar på i akuttvurderinga av denne pasienten?**

- A** Hørselshallusinose
- B** Psykisk sjukdom i familien
- C X** Bruk av rusmiddel
- D** Sjølvordstankar

000025f43325903c70

127

Ei 86 år gammel enke gjennom mange år har gradvis fallert dei siste 8 vekene. Ho har før vore svært sprek for alderen, kvikk og engasjert i veninngjeng og samfunn. No er ho passiv, "negativ", klagar på konsentrasjonsvanskar, søv dårleg og opplever ein "indre smerte" / uro - "motor som går og går i brystet". Ho har også gått ned 10–12 kg i vekt. I dag fann heimesjukepleia kvinna sitjande på kjøkenet. Ho snakka høglydt med seg sjølv. Ho bruker ingen medisinar.

Når du undersøker henne, er ho orientert for tid og stad, klokkelest klarer ho fint. CRP er på 6 mg/L (ref. <5) og urinstix er negativ. Normale funn ved klinisk undersøking.

**Kva for psykiatrisk diagnose er mest sannsynleg?**

- A Delirium
- B X** Depresjon
- C Paranoid psykose
- D Demens

000029f3325903c70

128

Ei mor har bestilt time for den 21 år gamle heimebuande sonen sin som ho meiner er deprimert. Han har dei siste to åra endra seg frå å vere sosial og utettervendt til å trekkje seg tilbake frå vener. Han var før skuleflink, men stryk no på alle eksamenar. Han slurvar med kosthald og personleg hygiene. Han hevdar ein nabo overvakar han og vil skade han, og derfor har han teipa svarte plastsekker framfor alle vindauga mot denne naboen. Mor seier dette med naboen ikkje stemmer. Når du snakkar med den 21 år gamle mannen, føler du at han ikkje følgjer med, han svarer veldig lenge etter at du har stilt spørsmål, du føler ikkje at du får blikkontakt med han. Det ser ut som han snakkar med seg sjølv. Du greier heller ikkje å få tak i samanhengen i alt han fortel. Likevel veit han kva dag det er, at han er hos legen og andre orienterande forhold.

**Kva for diagnose er det mest nærliggjande å mistenkje?**

- A Depresjon
- B Paranoid personlegdomsforstyrning
- C Eteforstyrning
- D X** Schizofreni

000029f3325903c70

129

Ein 32 år gammel mann som vanlegvis har det bra og aldri har hatt søvnevanskar, fortel om søvnlager dei siste månadene. Han slit litt med å sovne, men først og fremst vaknar han veldig tidleg og kjenner seg ikkje opplagt. Han synest også konsentrasjonen er vorten dårlegare.

**Ved kva for tilstand finn ein typisk eit slikt søvnmønster?**

- A Mani
- B X** Depresjon
- C Hypomani
- D ADHD

000029f3325903c70

130

Ei 67 år gammel kvinne som tidlegare har vore frisk, kjem med lette smerter og med hevelse over proksimale og distale interfalangealledd i fleire fingrar (PIP- og DIP-ledd) på begge hender. Ho har elles normal hud. Blodprøvane viser Hb 15,1 g/dl (ref 11,5 - 14,5), CRP 3 mg/L (ref. (< 5) , SR 18 mm/t (ref 1-17)

**Kva er den mest sannsynlege årsaka til smerter og fingerhevelse hos denne pasienten?**

- A Revmatoid artritt
- B X** Fingerleddsartrose
- C Psoriasisartritt
- D Hemokromatose

000029f3325903c70



131

**NB Fasit ble endret på dette spørsmålet! Opprinnelig fasit er markert med X, poengiving til eksamen er gitt i 2. kolonne**

Ei 72 år gammel kvinne med nydiagnostisert revmatoid artritt er plaget av leddsmerter, er uttalt stiv og har fysiske funksjonsavgrensinger i kvardagen.

**Kva er riktig behandling å starte med?**

- A  0 Methotrexate
- B  0 Biologisk behandling som t.d. anti TNF
- C  1 Methotrexate og prednisolon
- D  1 Non steroid antiflogistika (NSAID)

Oppgaven får endret fasit jf. sensurmøtet 08.12.2020. To svaralternativ anses som korrekt.

000025f43325903c70

132

Ei 30 år gammel kvinne kjem til deg som fastlege etter at ho dei siste månadene har merka at huden på fingrar og tær har vorte tjukkare og stram. Ho har små sår på fingertuppene som ikkje vil gro. Ho synest det er vanskeleg å svelgje og ho har vorte meir tungpusta når ho er ute og går tur. Blodprøvar viser positiv ANA med positiv anti-Scl-70 undergruppe.

**Kva er den mest sannsynlege diagnosen?**

- A  Systemisk sklerose
- B  Sjøgrens syndrom
- C  SLE (systemisk lupus erythematosus)
- D  MCTD (mixed connective tissue disease)

000025f43325903c70

133

Ei 27 år gammel kvinne kjem til deg som fastlege etter at ho det siste året har vorte gradvis meir trøyt og sliten. Ho strevar med å klare husarbeidet når ho kjem heim frå jobb. Ho har smerter i musklar og ledd. Ho har ruskjensle på auga og ho drikk ofte fordi ho er tørr i munnen. Blodprøvar viser senking på 32 mm/t (1-20), CRP < 5 mg/L og positiv ANA med positiv anti-SSA undergruppe.

**Kva er den mest sannsynlege diagnosen?**

- A  Systemisk sklerose
- B  MCTD (mixed connective tissue disease)
- C  SLE (systemisk lupus erythematosus)
- D  Sjøgrens syndrom

000025f43325903c70

134

Du er fastlege i Kjelleren legesenter. Ein dag kjem Halfra til deg for førstegongs flyktningsundersøking. Han har mange spørsmål om den norske helsetenesta. Han har høyrte at han er medlem av folketrygda, og lurar på om det stemmer.

**Kva for eit av svara under er det riktigaste å gje han?**

- A  Ja, alle som er besette i Noreg på lovleg vis, er innmelde i Folketrygda
- B  Nei, men han kan bli medlem i Folketrygda når han blir norsk statsborgar
- C  Ja, alle som ønskjer det, kan bli medlem i folketrygda
- D  Nei, men han kan bli medlem i Folketrygda når han byrjar å få eiga inntekt

000025f43325903c70

135

Du er fastlege for ein tidlegare frisk 68 år gamal mann. Han har i meir enn ti år måtta opp éin gong kvar natt for å late vatnet, men det siste året må han stadig oftare opp om natta, no stort sett tre gonger. Urinstrålen har også vorte merkbar svakare det siste året, og han har aukande tendens til etterdrypp. Han har ingen svie ved vasslating. Ved rektal eksplorasjon kjennest prostata normal og utan knutar. Urinstrimmelundersøking er negativ. I samråd med pasienten bestemmer du å måle PSA, som er 4,4 ug/L (ref. 0–4,0).

**Kva er riktig tiltak?**

- A Måle resturin
  - B Tilvise til urolog
  - C X** Måle PSA igjen om nokre veker
  - D Tilvise til MR prostata
- 

000025f43325903c70

136

Ein 38 år gamal mann kjem til akuttmottaket med sterke, takvise smerter i venstre flankeregion, smertene stråler ned i scrotum. Han er afebril og stix undersøking av urin er positiv for blod, elles negativ.

**Kva for undersøking er best eigna for å stille diagnosen?**

- A X** CT abdomen utan kontrast
  - B Røntgen oversikt abdomen
  - C MR abdomen
  - D Ultralyd urinvegar
- 

000025f43325903c70

137

Ein 86 år gamal mann, tidlegare frisk kjem til akuttmottaket med store smerter i buken på venstre side. Han er febril, temperatur 38,6°C, CRP er auka 85 mg/L (ref <5), kreatinin 240 umol/L (ref. 60-90). Han verkar litt medteken, BT 120/60 mmHg, puls 90 rgm, respiratorisk avslappa. CT abdomen viser massivt dilatert nyrebekken på venstre side.

**Kva er beste handtering av ein slik pasient?**

- A Antibiotika p.o. – mecillinam
  - B Antibiotika i.v. – penicillin og gentamycin (aminoglykosid)
  - C I.v. væske, breispektra antibiotika i.v., bestille retrograd pyelografi til neste dag
  - D X** Perkutan punksjon av nyrebekken og innlegging av dren, breispektra antibiotika i.v.
- 

000025f43325903c70

138

Ein 74 år gamal mann, operert med radikal prostatektomi for 3 år sidan, klagar over smerter i rygg og i skulder- og hofteregion. PSA er stige, ved førre kontroll for 6 månader sidan var PSA 0,01 ug/L (ref. < 4,0), no er den 13,4 ug/L.

**Kva for undersøking bør prioriterast?**

- A MR totalcollumna, skuldrer og hofter
  - B X** Skjelettscintigrafi
  - C Røntgen hofter, røntgen skulder og røntgen totalcollumna
  - D Transrektal ultralyd av prostata
- 

000025f43325903c70

139

Du er fastlege for ei kvinne, 28 år, som oppsøker deg fordi det høgre auga hennar har vore raudt og vondt i tre dagar. Ho er vanlegvis frisk og bruker ingen medikament. Plagene har auka gradvis på. Synet er litt uklart på det høgre auget, det renn tårer, og det er vondt å få lys i dette auget. Ved undersøking av det høgre auget finn du konjunktival og ciliær injeksjon. Du ser ikkje puss. Hornhinna er blank og speglende bortsett frå eit fluoresceinfargeopptak 2 mm stort med underliggjande kvitleg infiltrat. Pupille og raud refleks er normale. Venstre auge ser normalt ut.

**Kva er den mest sannsynlege diagnosen?**

- A  Keratitt
  - B  Iridosyklitt
  - C  Akutt glaukom
  - D  Konjunktivitt
- 

000025f43325903c70

140

**NB Fasit ble endret på dette spørsmålet! Opprinnelig fasit er markert med X, poengiving til eksamen er gitt i 2. kolonne**

Du er fastlege for ein tre år gamal gut som blir bringa til deg fordi han frå i går føremiddag har hatt intenst vondt i venstre øyre. Frå tidleg i dag har det også runne gul væske ut frå øyret. Han er vanlegvis frisk og har ikkje hatt øyreproblem før. Ved undersøking er han i god ålmenntilstand med regelmessig puls 108 per minutt. I venstre øyregang ser du rikeleg med puss og øyregangsveggen er raud. Trommehinna er raud, men du får ikkje fullstendig oversikt over den på grunn av pusset. Det er ikkje noko gale å sjå på og omkring det ytre øyret.

**Kva er rett tiltak?**

- A  Sjå an og be foreldra ta kontakt ved forverring eller framleis væsning om to døgn
- B  Behandle med dikloksacillin peroralt
- C  Behandle med penicillin peroralt
- D  Behandle med øyredropar med kombinert antiinfektiva og kortikosteroid

**Opgave tas ut jf. sensurmøte 08.12.2020.**

---

000025f43325903c70

Testen har 140 oppgaver. På utskriftstidspunktet var 5 oppgaver blitt trukket og det var gjort fasitendringer på 10 oppgaver.